

Dermatologie tropicale pour les nuls

Journée Médicale du PHANS

16_03_19

Dr Vincent Stoffel

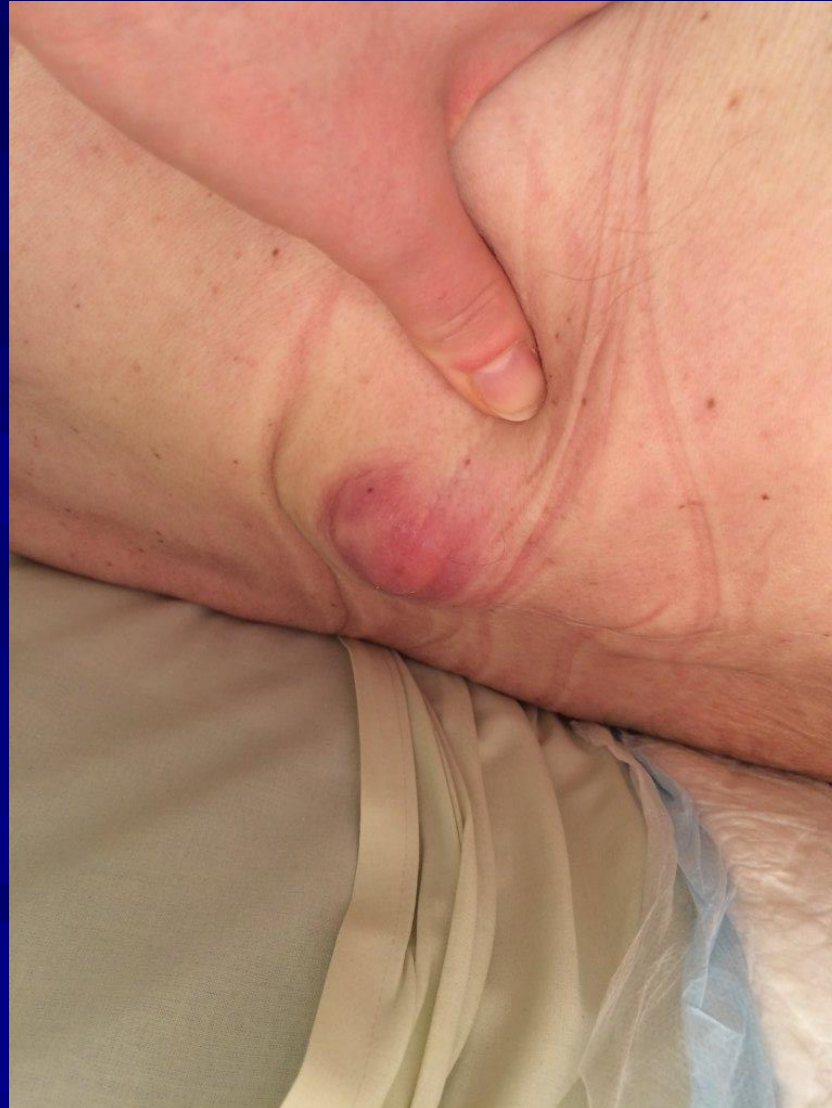Un paradoxe

- La peau est l'organe le plus étendu de notre organisme : 1,7 à 2,0 m²
- La peau est l'organe le plus lourd de notre organisme : 1/3 du poids corporel

Un paradoxe

- Les connaissances dermatologiques des médecins non dermatologues sont indigentes.
- “Il a des boutons.”
- “Elle a des lésions cutanées.”
- “Il a développé un rash maculopapuleux sous Augmentin. C’est une allergie !”

Un exemple récent



Les tropiques

- Tropique du Cancer au Nord : $23^{\circ}26'$
- Tropique du Capricorne au Sud : $23^{\circ}26'$
- Les tropiques = zone intertropicale
- Vaste zone allant de l'Amérique latine à l'Asie en passant par l'Afrique
- Bénin entre 6°N et 12°N

La zone intertropicale

- Chaleur : moyenne du mois le plus froid $> 18^{\circ}\text{C}$
- Faible variation de la durée des jours
- Amplitude thermique annuelle faible
- Répartition zénithale des pluies : avec un maximum ou deux maxima dans les semaines suivant les passages du soleil au zénith (Bénin entre 6°N et 12°N)

La zone intertropicale

- Aire de *Plasmodium falciparum*
- Densité médicale : 1/25 000 vs 1/500
- Dépenses de santé : 37 USD (Afrique subsaharienne) soit 5,5% PIB vs 3 100 USD (pays riches) soit 11% PIB

Une équation

- Dermatologie tropicale
- =
- Dermatoses cosmopolites
- +
- Dermatoses tropicales
- sur peau génétiquement pigmentée

La peau : un organe-frontière

- Une frontière entre moi et les autres

La peau : un organe-frontière



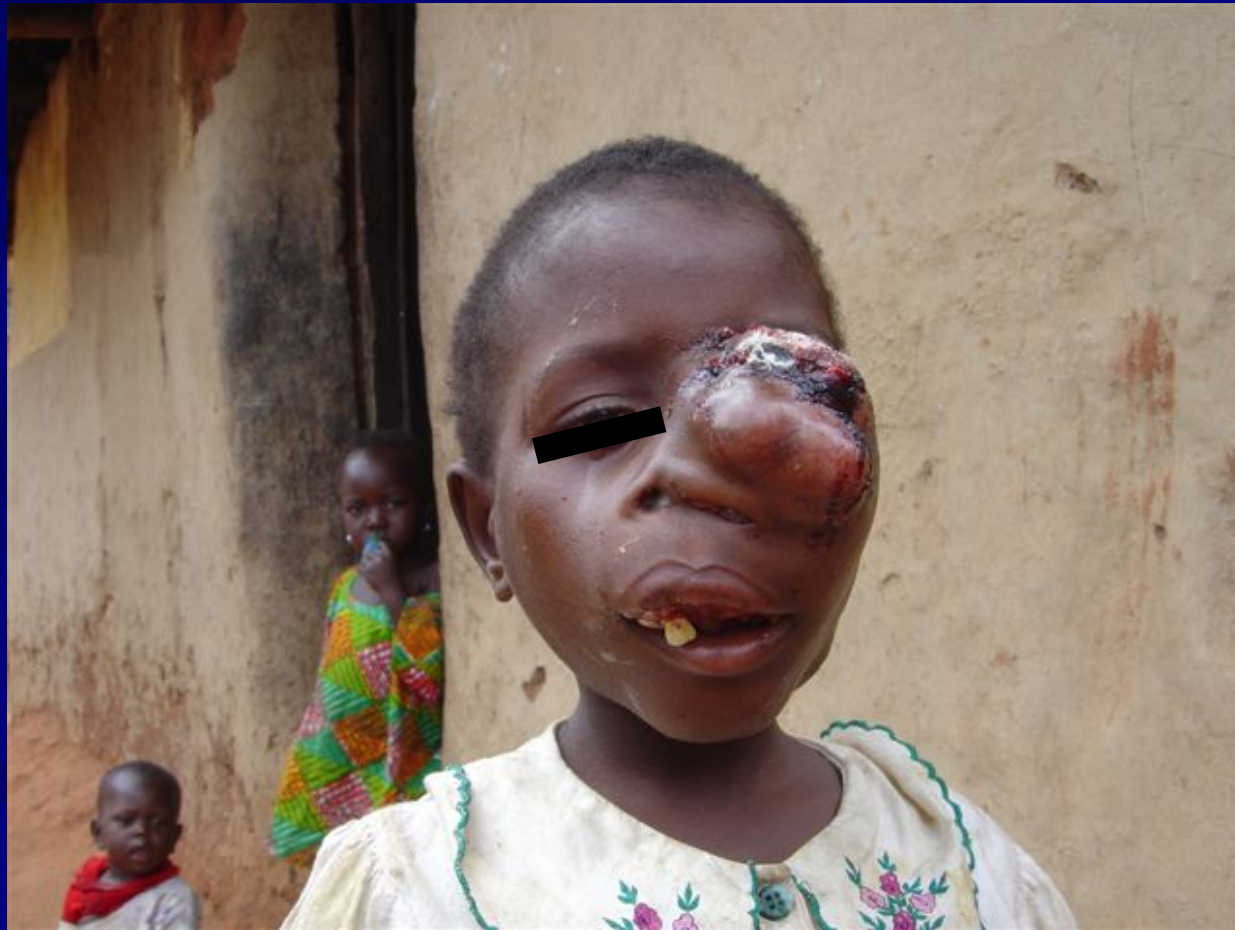La peau : un organe superficiel et affichant

- Un organe accessible aux sens de l'autre

La peau : un organe superficiel et affichant



La peau : un organe superficiel et affichant



La peau : un organe profond

- “Ce qu’il y a de plus profond chez l’homme, c’est la peau...” Paul Valéry

La peau : un organe profond et projectif

- “Je t’ai dans la peau ”
- “Je te ferai la peau ”
- .../...

La peau : un organe fonction

- Fonction de protection
 - physico-chimique
 - immunologique
- Fonction de régulation thermique
 - vaisseaux
 - sueur

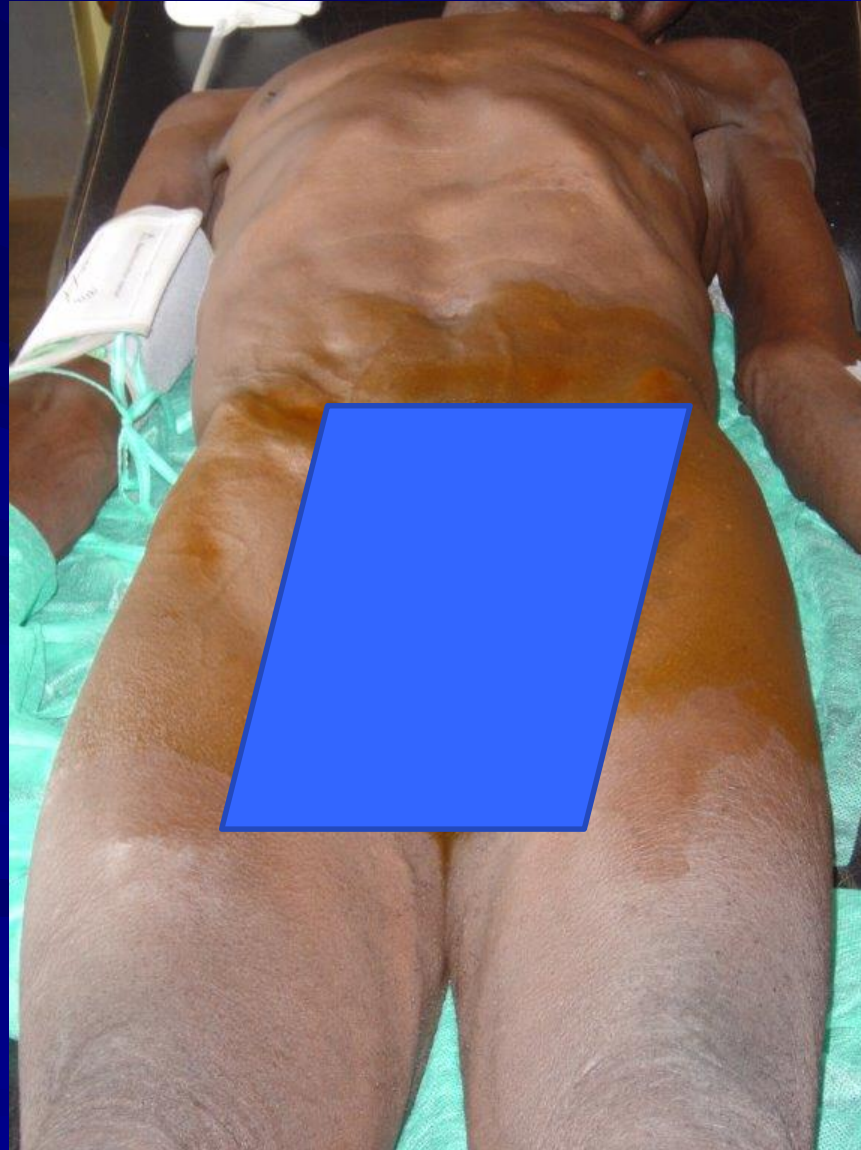
La peau : un organe fonction

- Fonction sécrétoire
 - glandes sudoripares
 - glandes sébacées
- Fonction sensorielle
- Fonction psychologique

La peau : un organe fonction

- Fonction hormonale
- Fonction absorption
- Fonction réservoir
- .../...

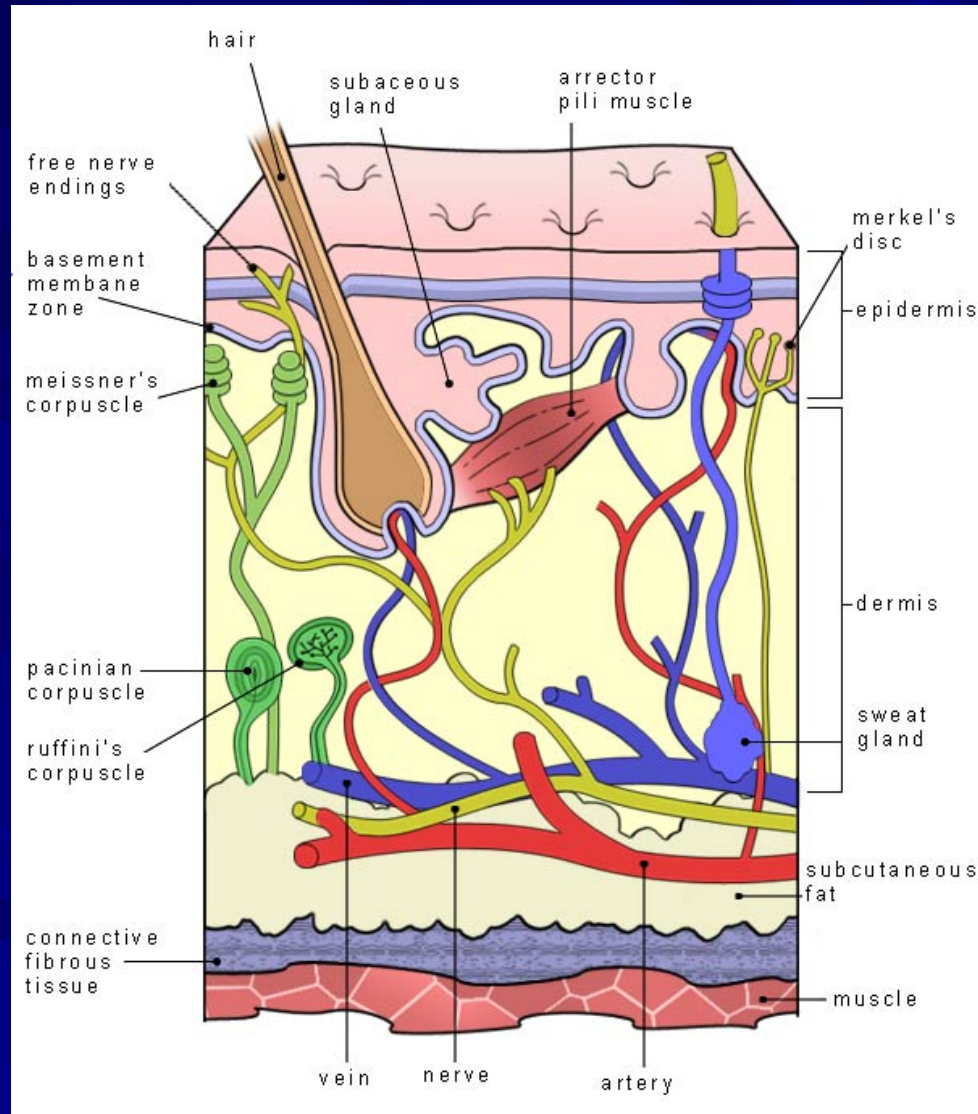
La peau : un organe fonction



La peau

- La peau
- Les phanères
 - Les ongles
 - Les cheveux
- Les demi-muqueuses et les muqueuses
- Les OGE

Anatomie de la peau



Ecologie de la peau

- Peau : SA, *S. epidermidis*,
Micrococcus spp
- Follicules : *Propionibacterium*
spp, *Pityrosporum* spp
(*Malassezia* spp)
- Plis : *Corynebacterium* spp,
Candida spp, *Acinetobacter* spp

Synonymes

- *Malassezia furfur*
- = *Pityrosporum orbiculare*
- = *Pityrosporum ovale*

L'examen dermatologique

- Les lésions élémentaires sur un patient nu
- Leur évolution dans le temps
- Leur évolution dans l'espace

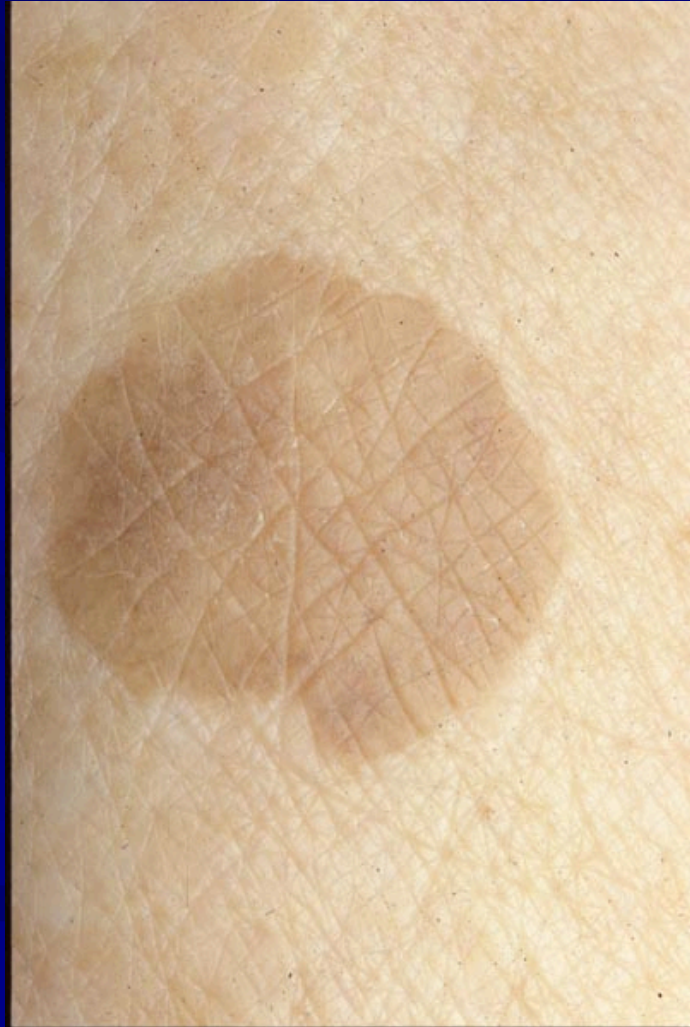Lésions élémentaires

- Macule/Patch
- Papule/Nodule ou Plaque (< 1 cm/> 1 cm)
- Vésicule/Bulle (< 0,5 cm/> 0,5 cm)
- Pustule/Bulle purulente (< 0,5 cm/> 0,5 cm)
- Pustule ou Bulle purulente vs Abscès (pus visible vs pus invisible)

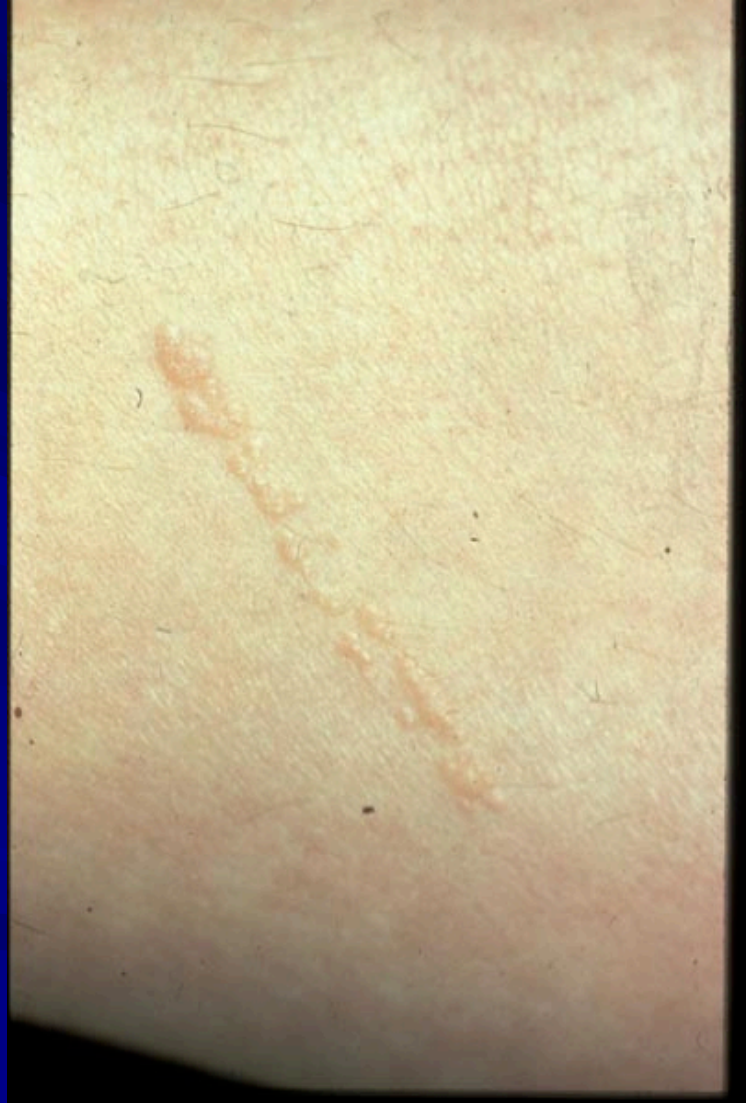Lésions élémentaires

- Erosion/Excoriation/Fissure n'érodent que l'épiderme et ne laissent pas de cicatrices
- Ulcération/Ulcère érodent l'épiderme et le derme et laissent des cicatrices
- Squame/Croûte
- Atrophie/Sclérose
- Erythème/Télangiectasie/Pétéchie/Vibice/Ecchymose

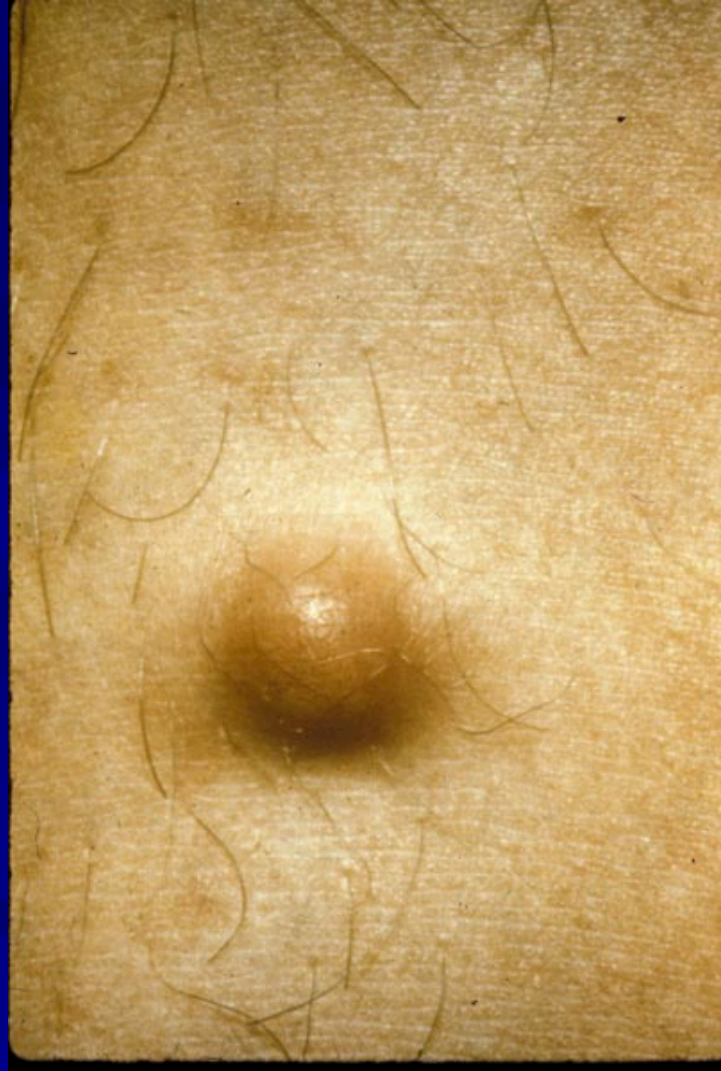
Lésions cutanées



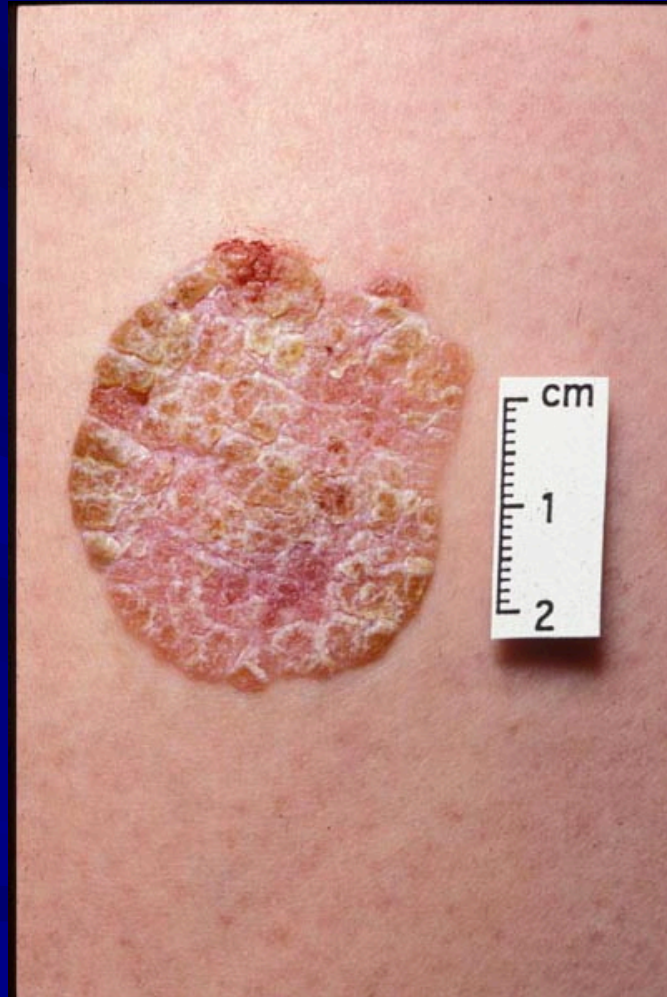
Lésions cutanées



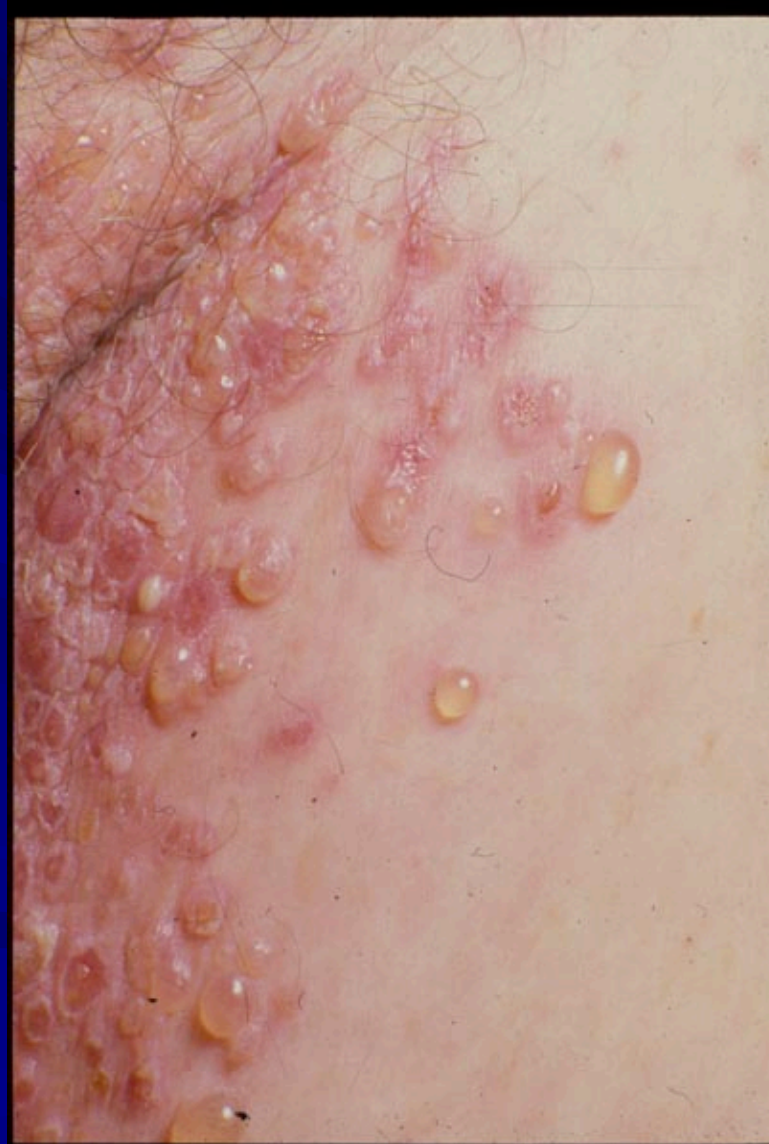Lésions cutanées



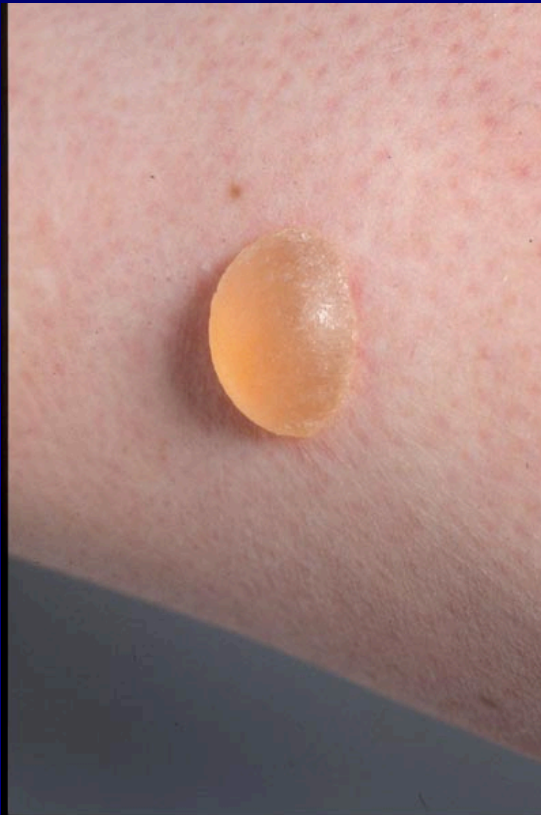Lésions cutanées



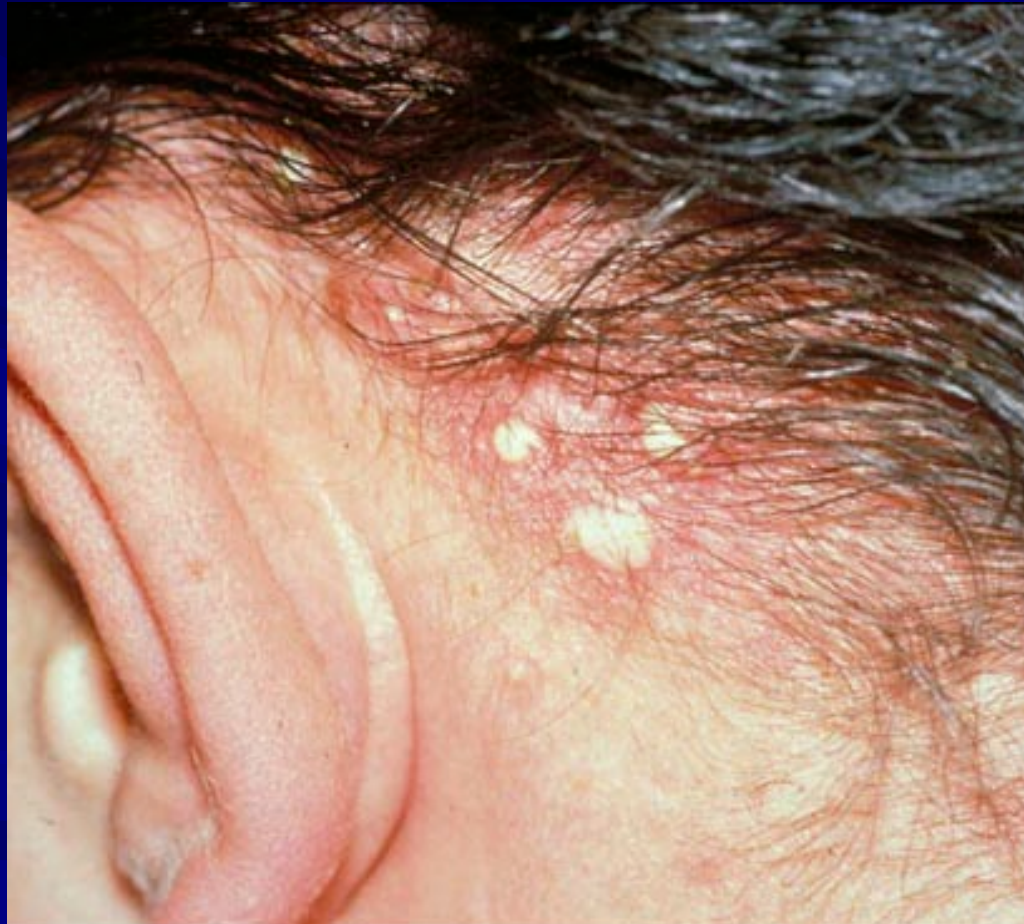Lésions cutanées



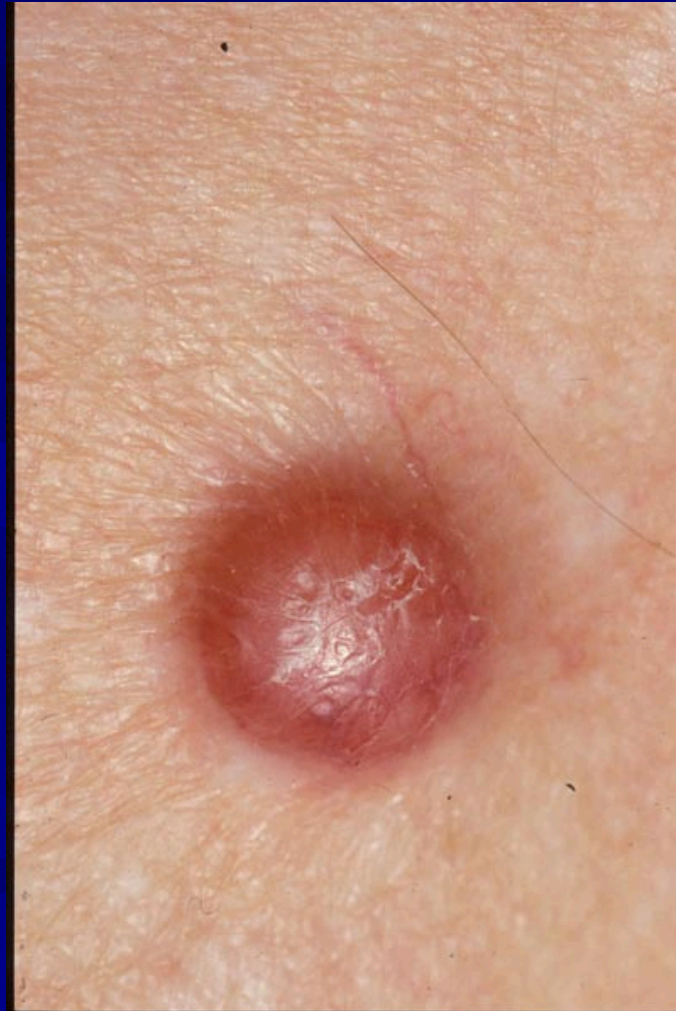Lésions cutanées



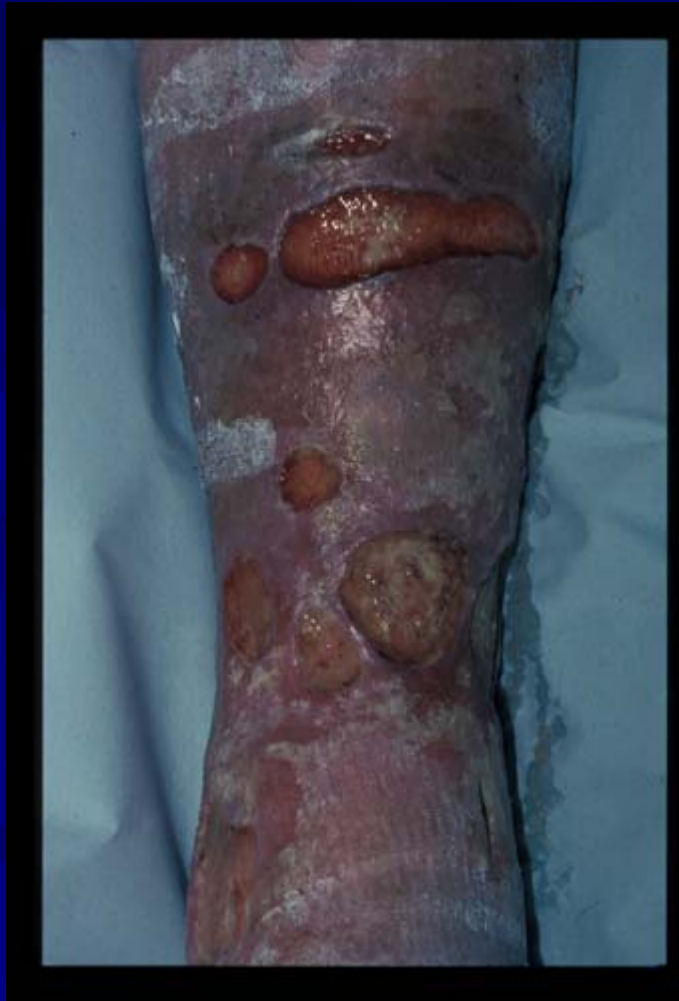Lésions cutanées



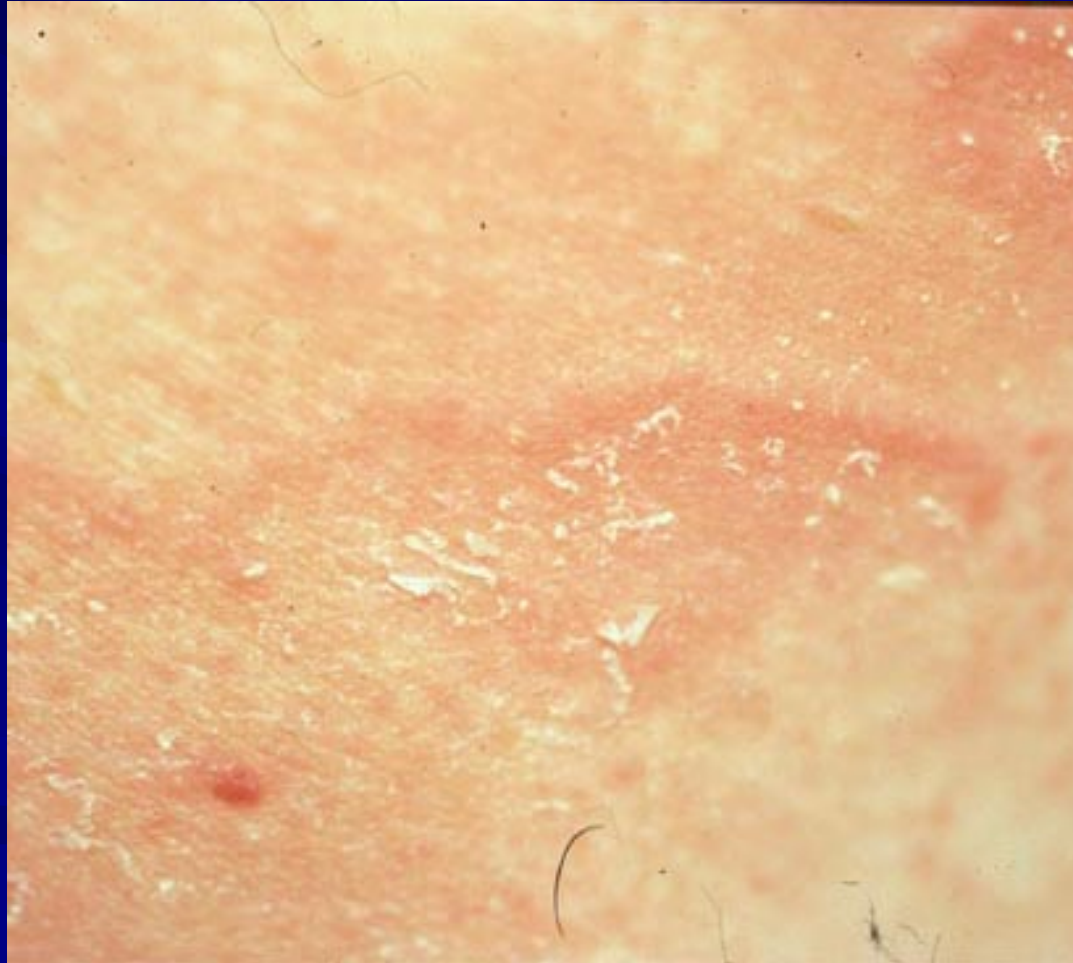
Lésions cutanées



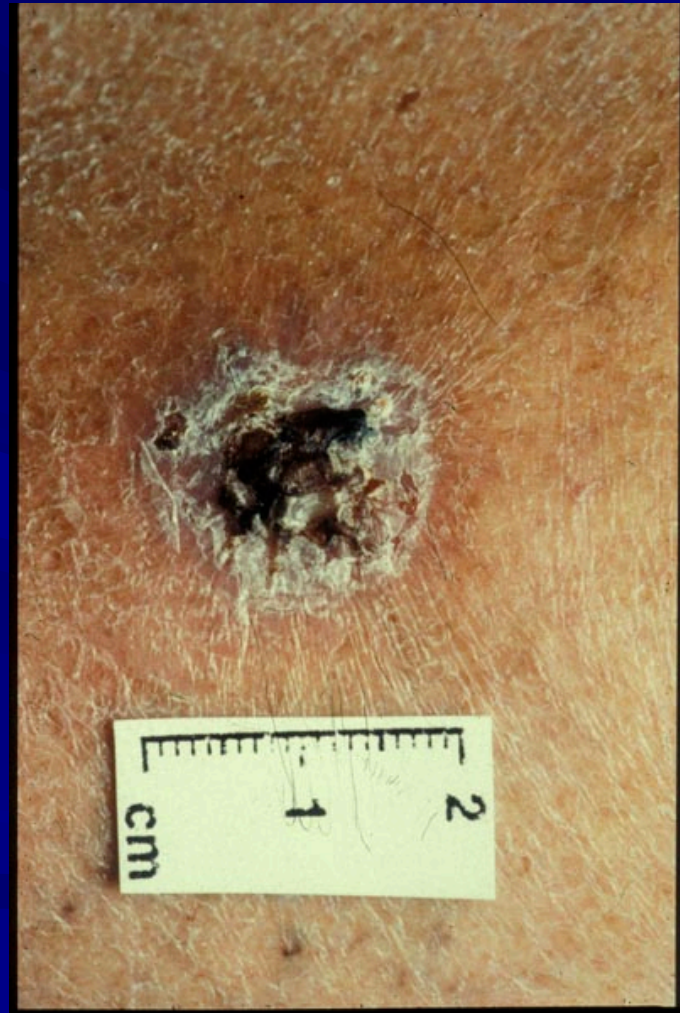Lésions cutanées



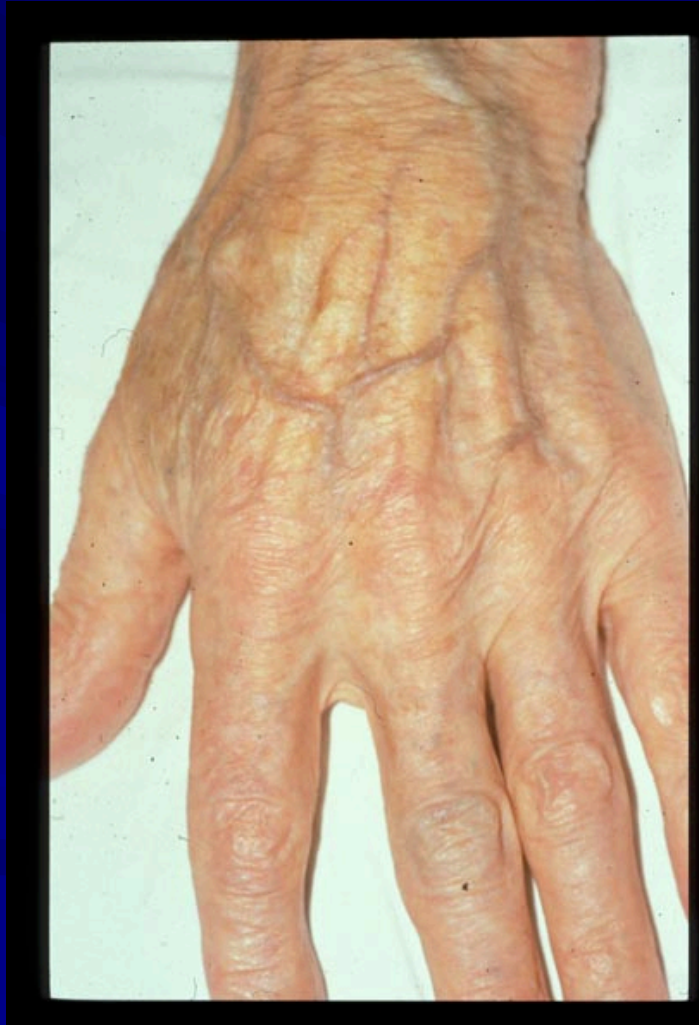Lésions cutanées



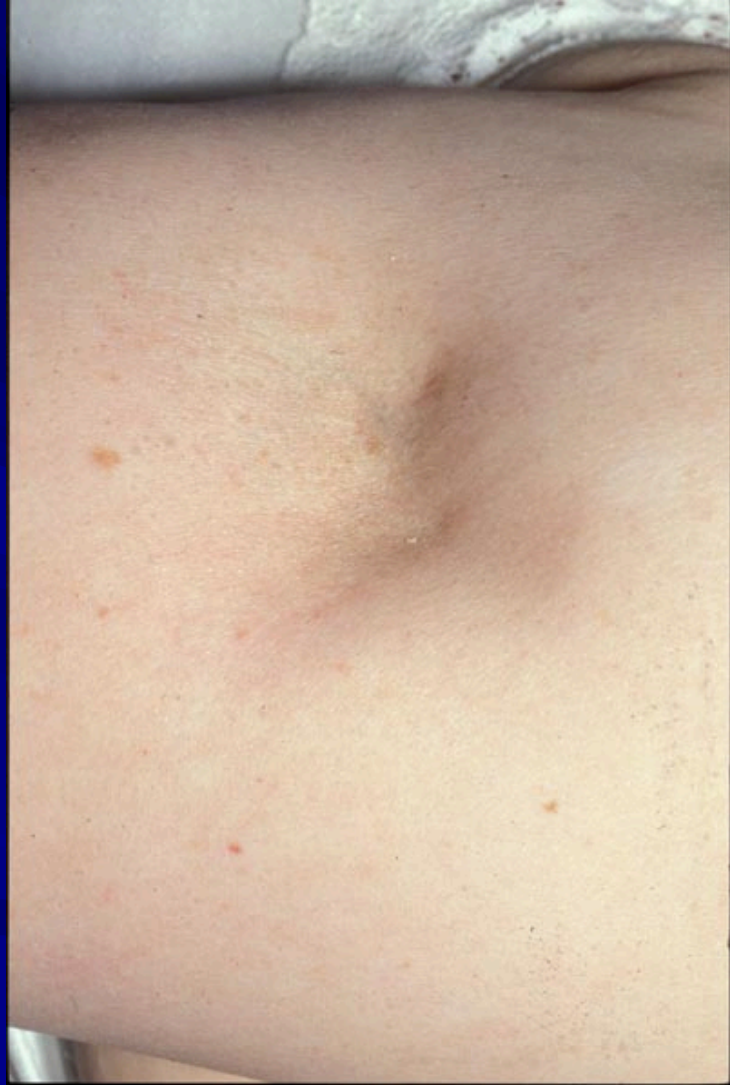Lésions cutanées



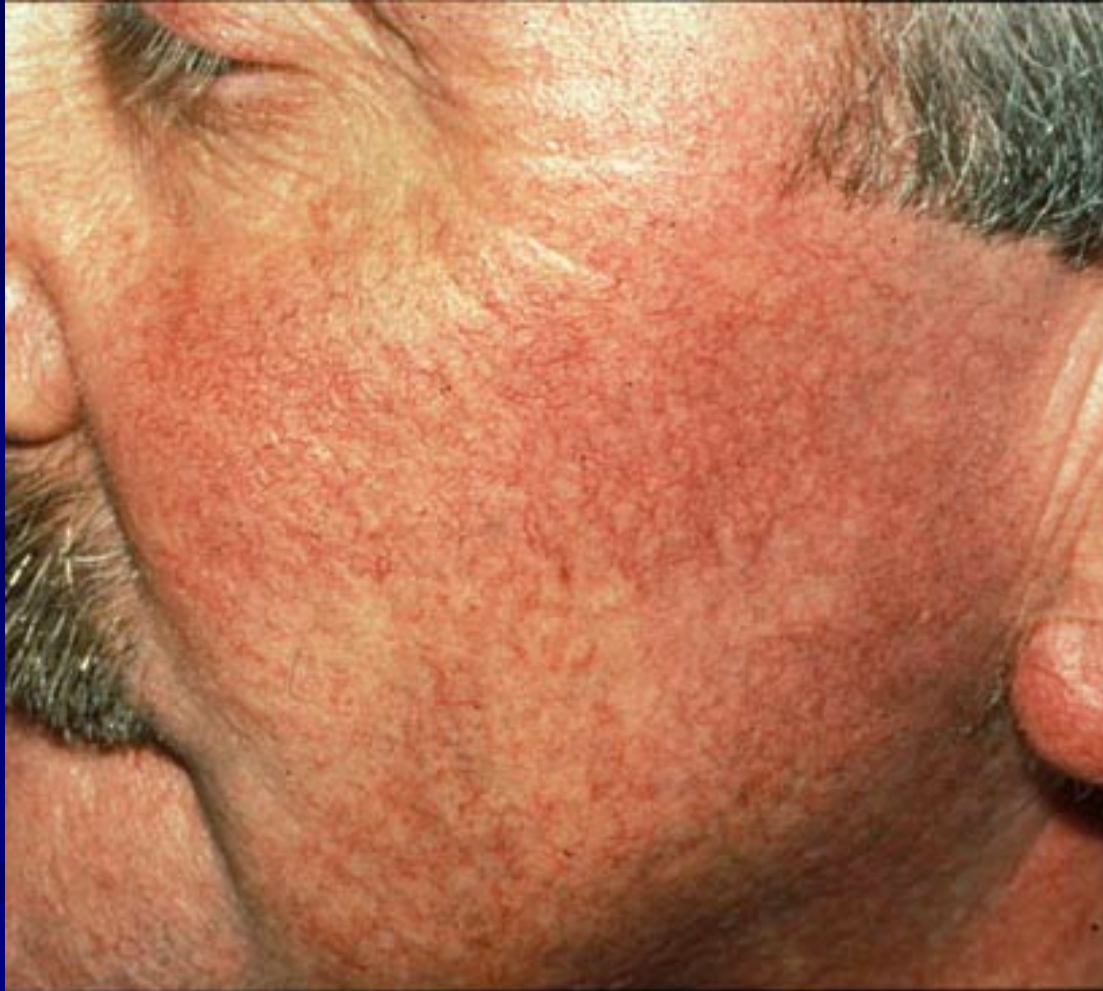Lésions cutanées



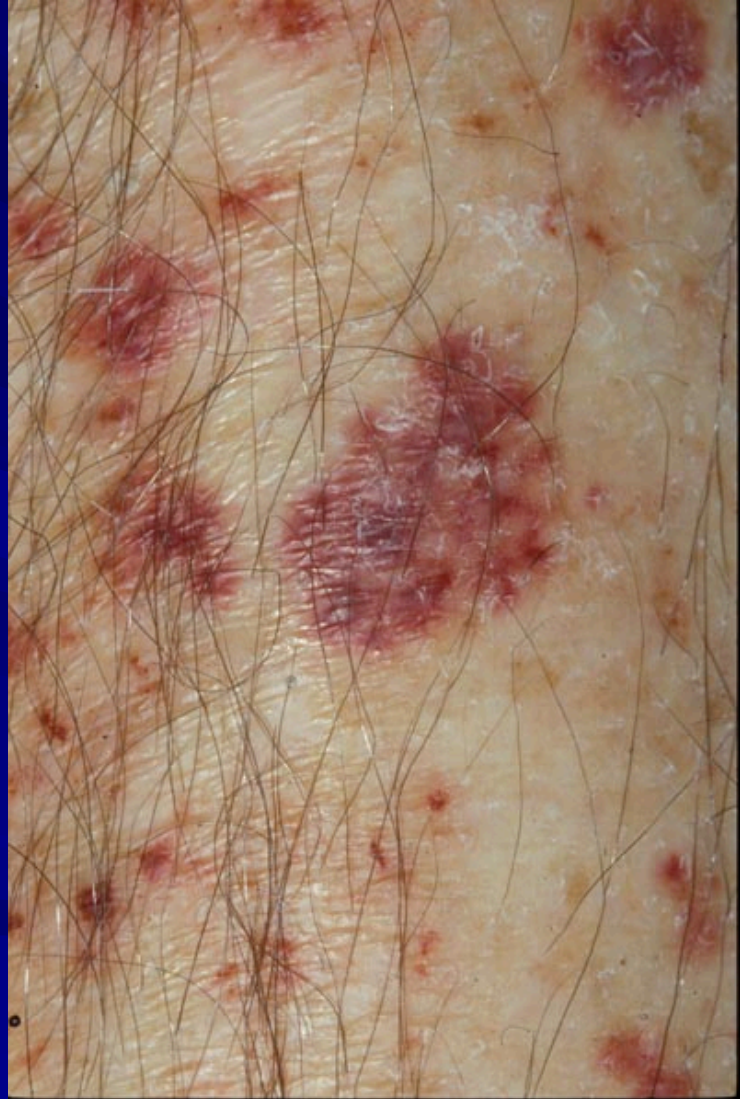Lésions cutanées



Lésions cutanées



Lésions cutanées



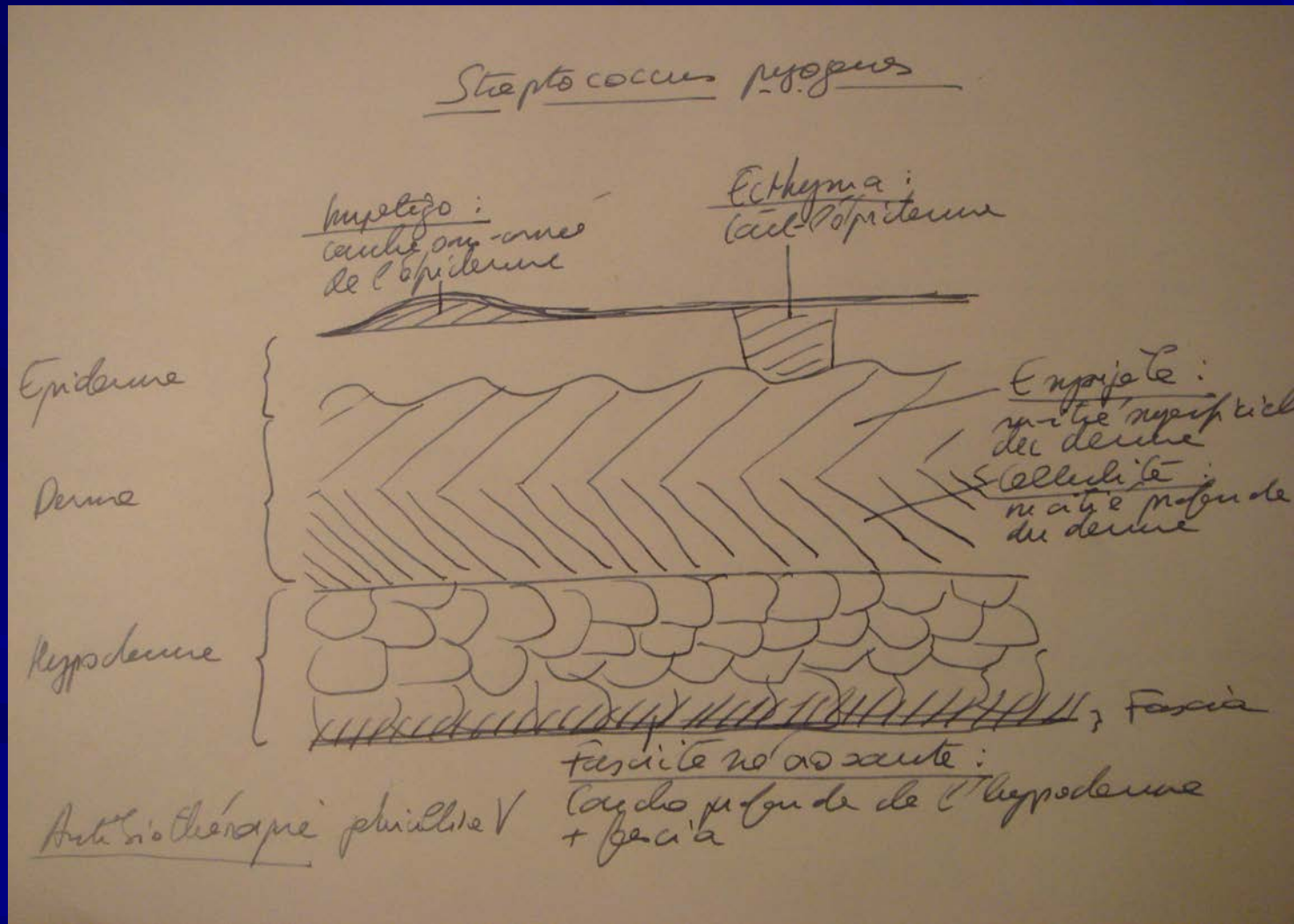
Les dermatoses cosmopolites

- Infections de la peau
- Dermatitis
- Maladies autoimmunes
- Tumeurs de la peau
- Miscellanées

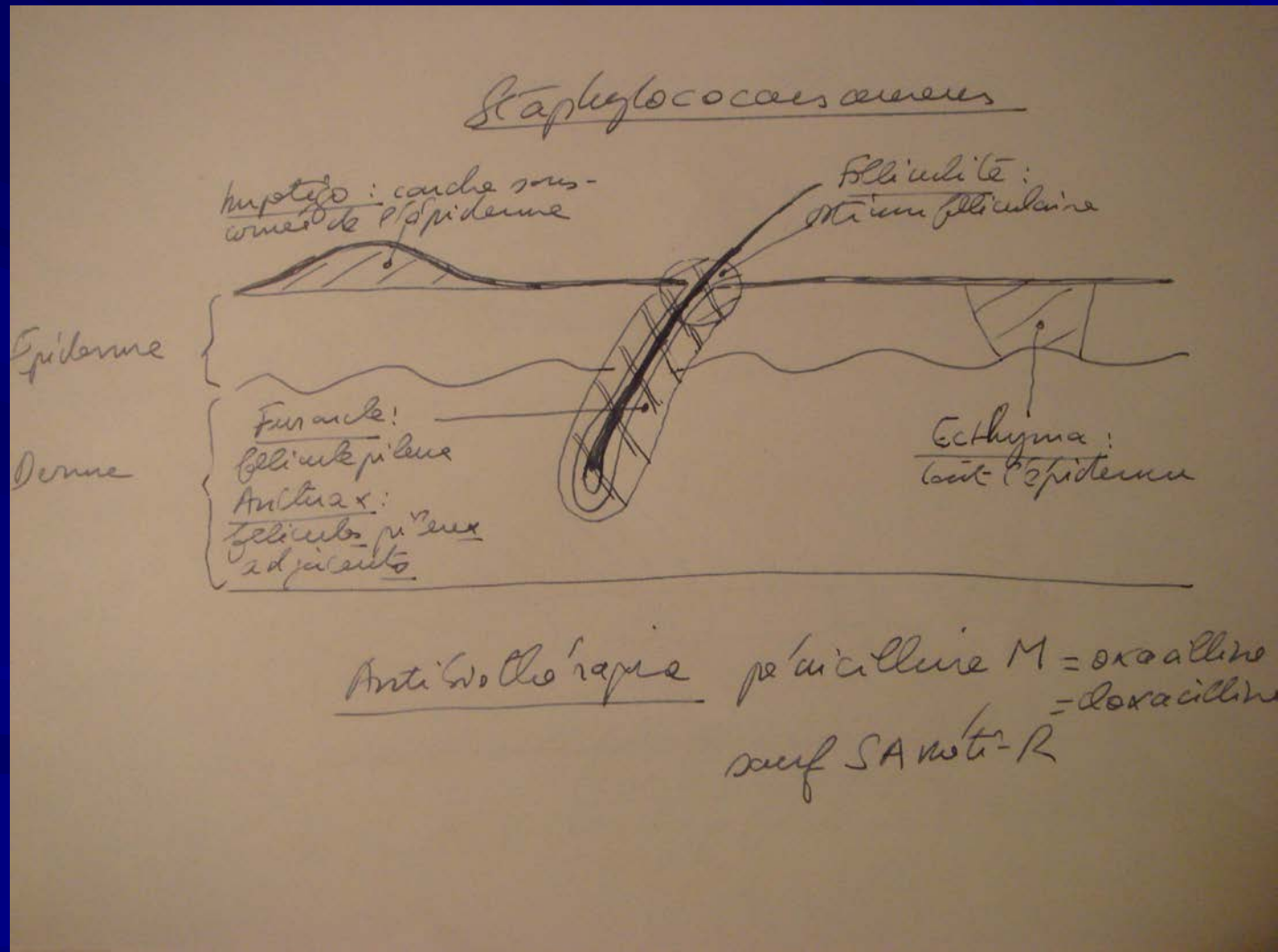
Les infections de la peau

- Bactériennes
- Virales
- Fongiques
 - Levuriques
 - Dermatophytiques
- Parasitaires

Les infections bactériennes de la peau



Les infections bactériennes de la peau



Les infections bactériennes de la peau

- Streptocoque pyogenes : fièvre écarlate ou scarlatine ou 2ème maladie
- Corynebacterium minutissimum : érythrasma
- Corynebacterium tenuis : trichobactériose
- Corynebacterium keratoliticum : kératolyse ponctuée
- Mycobacterium marinum : granulome des aquariophiles
- Borrelia burgdorferi : érythème chronique migrant ou érythème de Lipschutz .../...

Les infections virales de la peau

- HerpèsVirus

- HV1 > taille
- HV2 < taille
- HV3 = VZV
- HV4 : Epstein Barr Virus [MNI, (LB)]
- (HV5 : CMV)
- HV6 : Exanthème subit = roséole infantile = 6ème maladie
- HV7 : Pityriasis rosé de Gibert
- HV8 : Sarcome de Kaposi

Les infections virales de la peau

- Les autres virus
 - Parvovirus B19 : érythème infectieux ou mégalérythème épidémique ou 5ème maladie (érythroblastopénie)
 - Paramyxovirus : rougeole ou 1ère maladie
 - Poxvirus : molluscum contagiosum
 - Myxovirus : rubéole ou 3ème maladie
 -

Les exanthèmes infantiles

- 1ère maladie : rougeole (paramyxovirus)
- 2ème maladie : scarlatine (SP)
- 3ème maladie : rubéole (myxovirus)
- 4ème maladie : maladie de Dukes (entérovirus, échovirus, coxsackie)
- 5ème maladie : érythème infectieux ou mégalérythème épidémique (parvovirus B19)
- 6ème maladie : exanthème subit, roséole infantile (HV6)

Les infections fongiques de la peau et de ses annexes

- Fongiques

- Levuriques

- *Candida albicans*
 - *Malassezia furfur* : pityriasis versicolor, pellicules, dermatite séborrhéique

- Dermatophytiques

- *Trichophyton*
 - *Epidermophyton*
 - *Microporon*

Les infections fongiques de la peau et de ses annexes

Type	Genre du germe	Peau	Cheveux	Ongles	Muqueuses
Dermatophytes	Trichophyton				
	Epidermophyton				
	Microsporon				
Levures	Candida			Para- unguéal	
	Malassezia Pityrosporum		Cuir chevelu		

Les traitements des infections fongiques

Type	Genre du germe	Peau	Cheveux	Ongles	Muqueuses
Dermatophytes (multicellulaire & filamenteux)	Trichophyton	Imid. Gr. po	Rasage	Absten- tion	
	Epidermophyton	Imid. Gr. po		Absten- tion	
	Microsporon	Imid. Gr. po	Rasage		
Levures (Unicellulaire & bourgeonnement)	Candida	Myco. Imid.		Myco. Imidaz.	Myco. Imidazolés
	Malassezia Pityrosporum	SeS Imid.	Sulfure de Se Imidazolé		

Les infections parasitaires de la peau

- Poux
- Morpions
- Gale

Les dermatites

- Dermatite atopique
- Dermatite séborrhéique
- Dermatite de contact
 - Dermatite allergique de contact
 - Dermatite irritative de contact
- Traitement : corticothérapie locale

Les maladies autoimmunes de la peau

- Pemphigoïde bulleuse
- Pemphigus
- Alopecia areata
- Lichen plan
- Vitiligo
- Lupus érythémateux chronique discoïde .../...

Les tumeurs bénignes de la peau

- Verrue
- Kératose séborrhéique
- Kératoacanthome
- Histiocytofibrome ou dermatofibrome
- Chéloïde
- Lipome
- Botriomycome
- Kyste épidermique et sébacé
- Hidradénome ou syringome
- Angiome
- Naevus
- Neurofibrome .../...

Les tumeurs malignes de la peau

- Précancéreuses : kératose actinique, Bowen, Paget
- EOA basocellulaire
- EOA spinocellulaire
- Mélanome malin
- Autres : liposarcome .../...

Miscellanées

- Acné
- Psoriasis
- Urticaire
- Eruption médicamenteuse
- Ulcères
- Génodermatoses
- IST
-//....

Les dermatoses tropicales

- Infections de la peau +++++ (dont ulcère phagédénique)
- Miscellanées : surtout éruption médicamenteuse (Erythème pigmenté fixe, toxidermies) et IST

Les infections bactériennes de la peau = idem +

- Ulcère phagédénique
- Mycobactérioses : lèpre, Buruli, tuberculose cutanée
- Tréponématoses endémiques non vénériennes : bégel et pian
- Mycétome ou pied de Madura
- Noma ou cancrum oris
- .../...

Les infections virales de la peau = idem +

- VIH/SIDA

- /

Les infections fongiques de la peau = idem +

- Sporotrichose
- Eumycétome ou pied de Madura
- Chromoblastomycose
- /

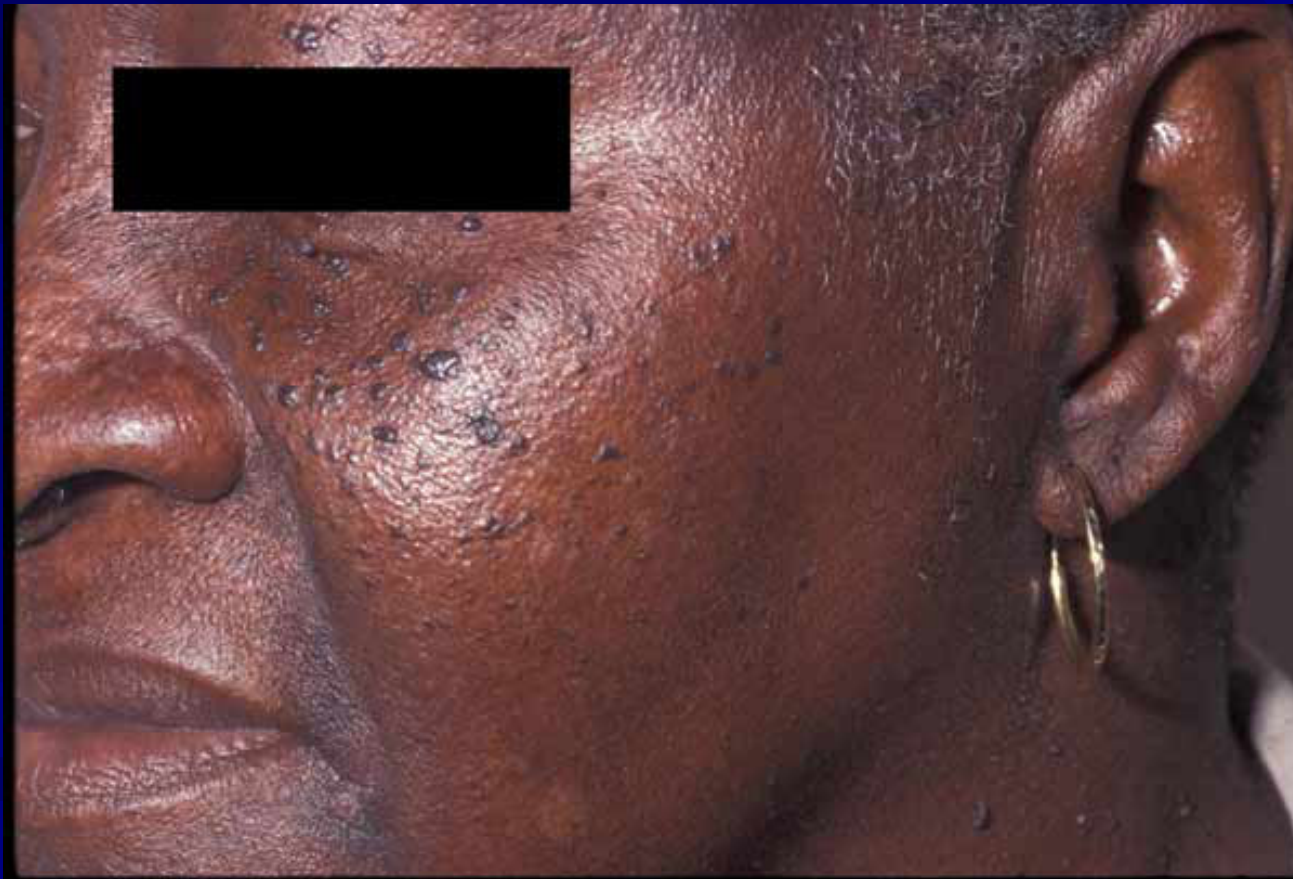Les infections parasitaires de la peau = idem +

- Filariose lymphatique
- Onchocercose
- Larva migrans cutanée
- Leishmaniose cutanée
- Myase
- .../...

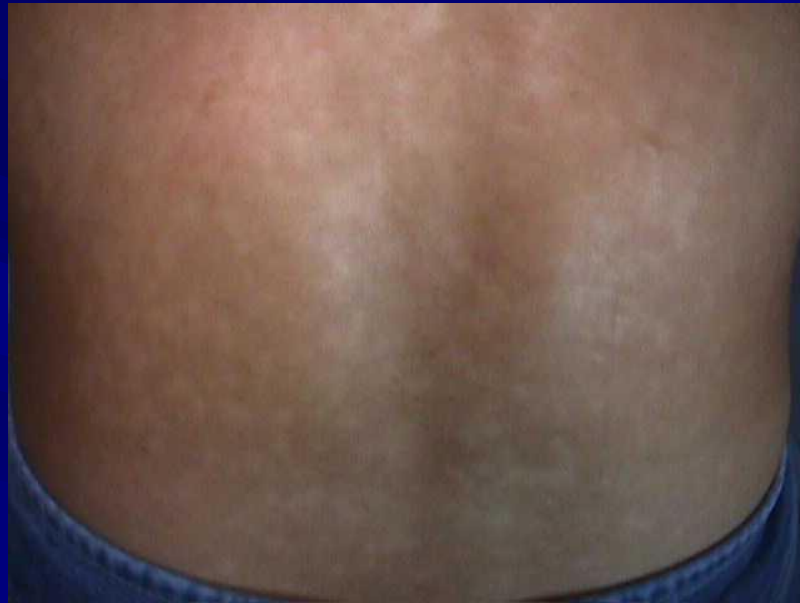Lésions quasi-spécifiques des peaux génétiquement pigmentés

- Dermatosi papulosa nigra
- Hypomélanose maculeuse confluente et progressive
- Kératose ponctuée des plis palmaires

Lésions quasi-spécifiques des peaux génétiquement pigmentés



Lésions quasi-spécifiques des peaux génétiquement pigmentés



Lésions quasi-spécifiques des peaux génétiquement pigmentés



Lésions des peaux génétiquement pigmentés : fréquence absolue ou relative augmentée

- Pili incarnati
- Chéloïde
- Acné chéloïdienne
- Alopécie de traction
- Aïnhum
- Ulcère phagédénique
- Mélanonychie longitudinale
- Mélanome acral

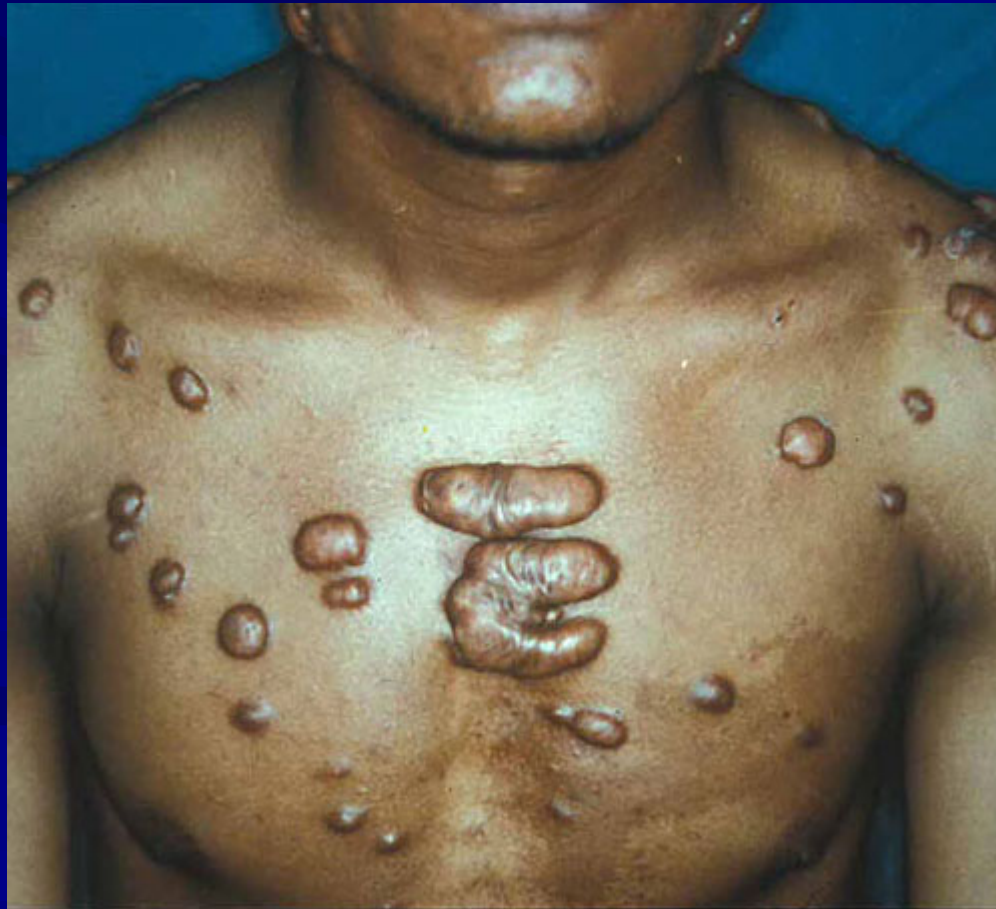Lésions des peaux génétiquement pigmentés : fréquence absolue ou relative augmentée (suite et fin)

- Tinea nigra, imbricata
- Pityriasis rotunda
- Noma, pellagre, kwashiorkor
- Dermatose bulleuse à IgA linéaire
- Pemphigus foliacé
- Maladie de Kaposi endémique

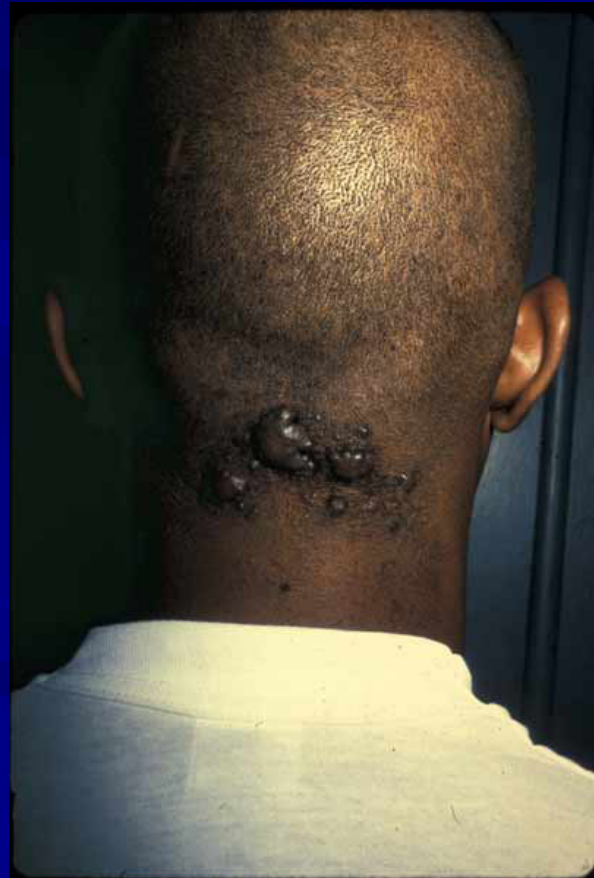Lésions des peaux génétiquement pigmentées : fréquence absolue ou relative augmentée



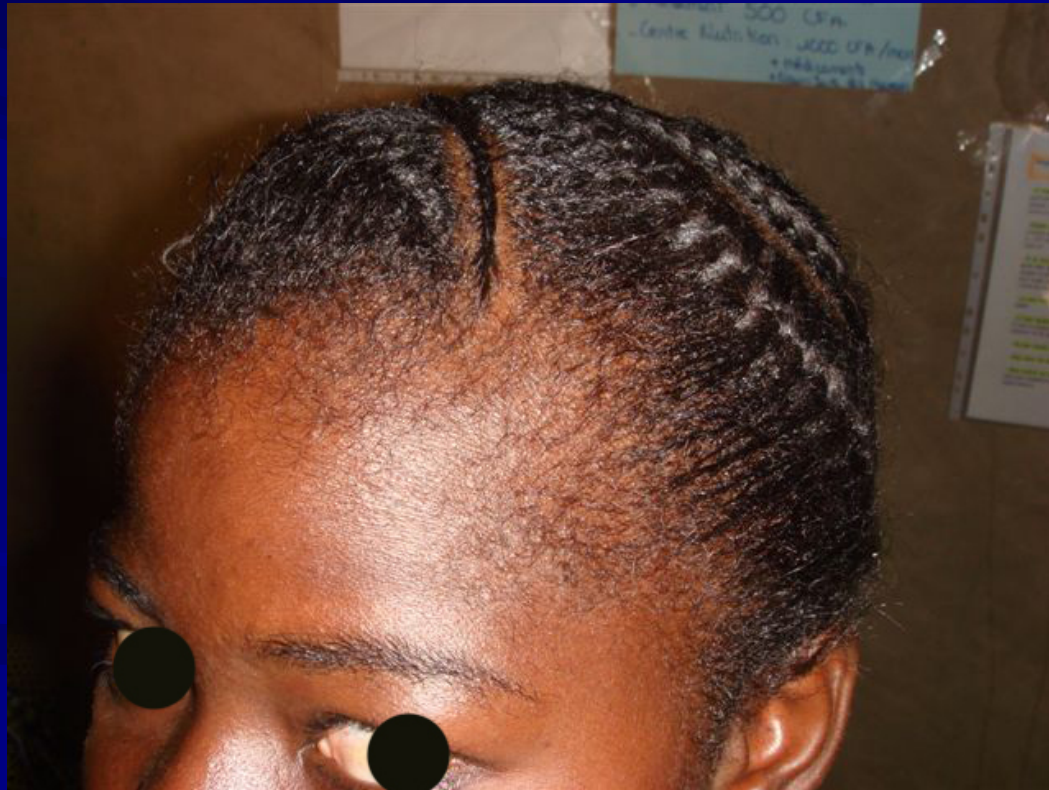Lésions des peaux génétiquement pigmentés : fréquence absolue ou relative augmentée



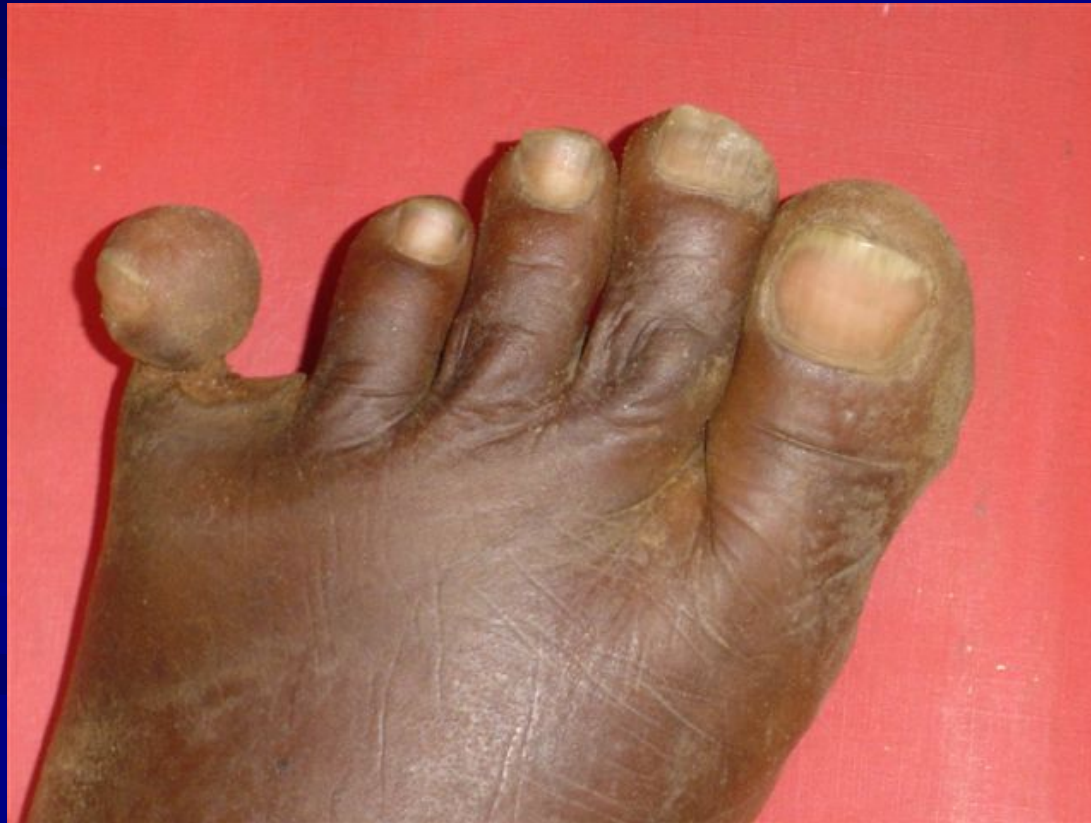Lésions des peaux génétiquement pigmentés : fréquence absolue ou relative augmentée



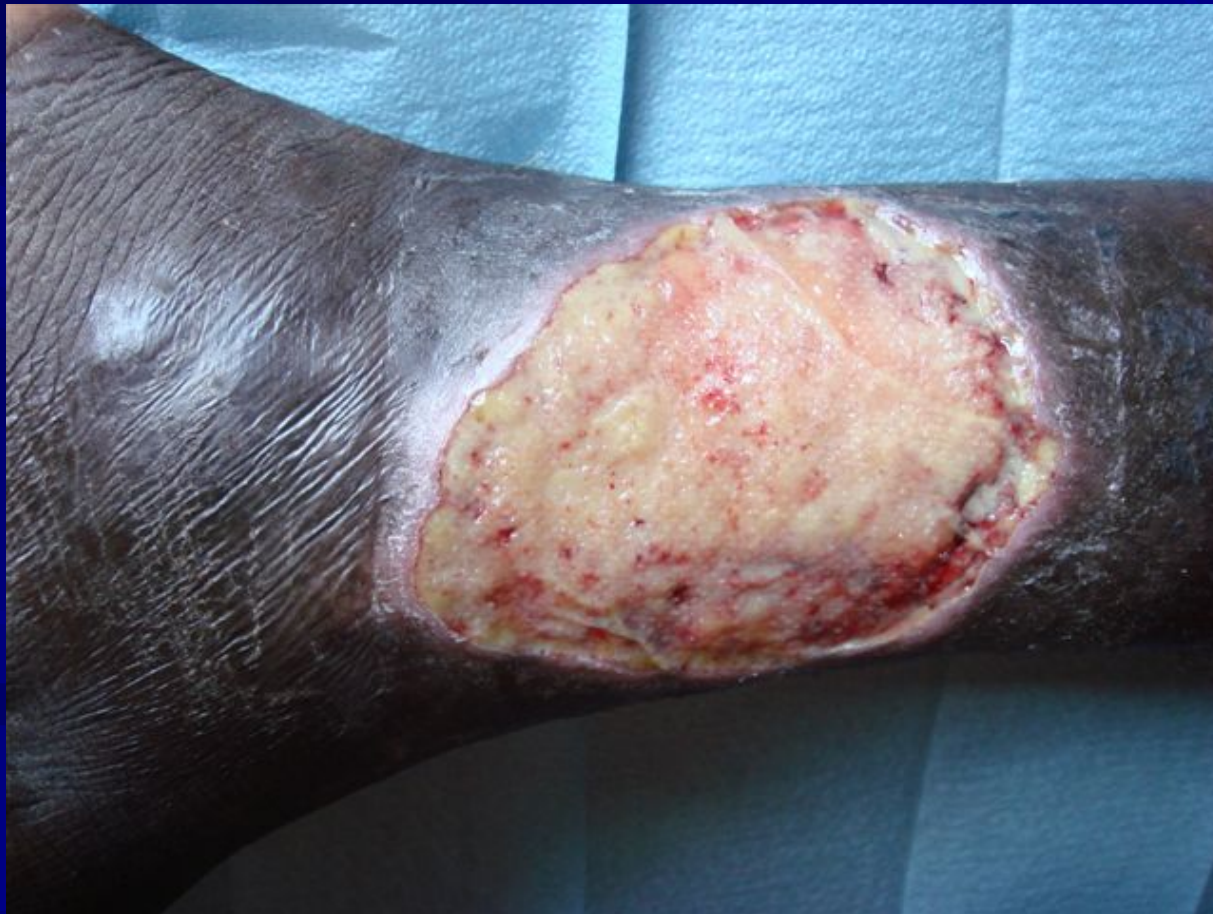Lésions des peaux génétiquement pigmentés : fréquence absolue ou relative augmentée



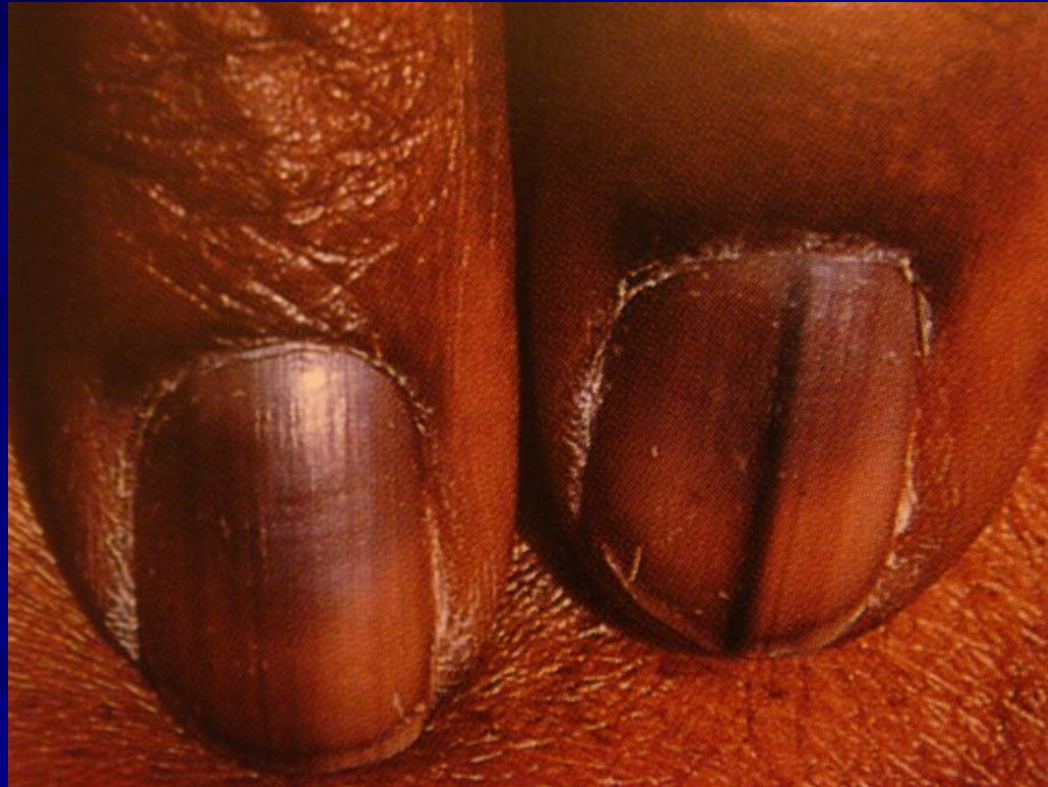Lésions des peaux génétiquement pigmentés : fréquence absolue ou relative augmentée



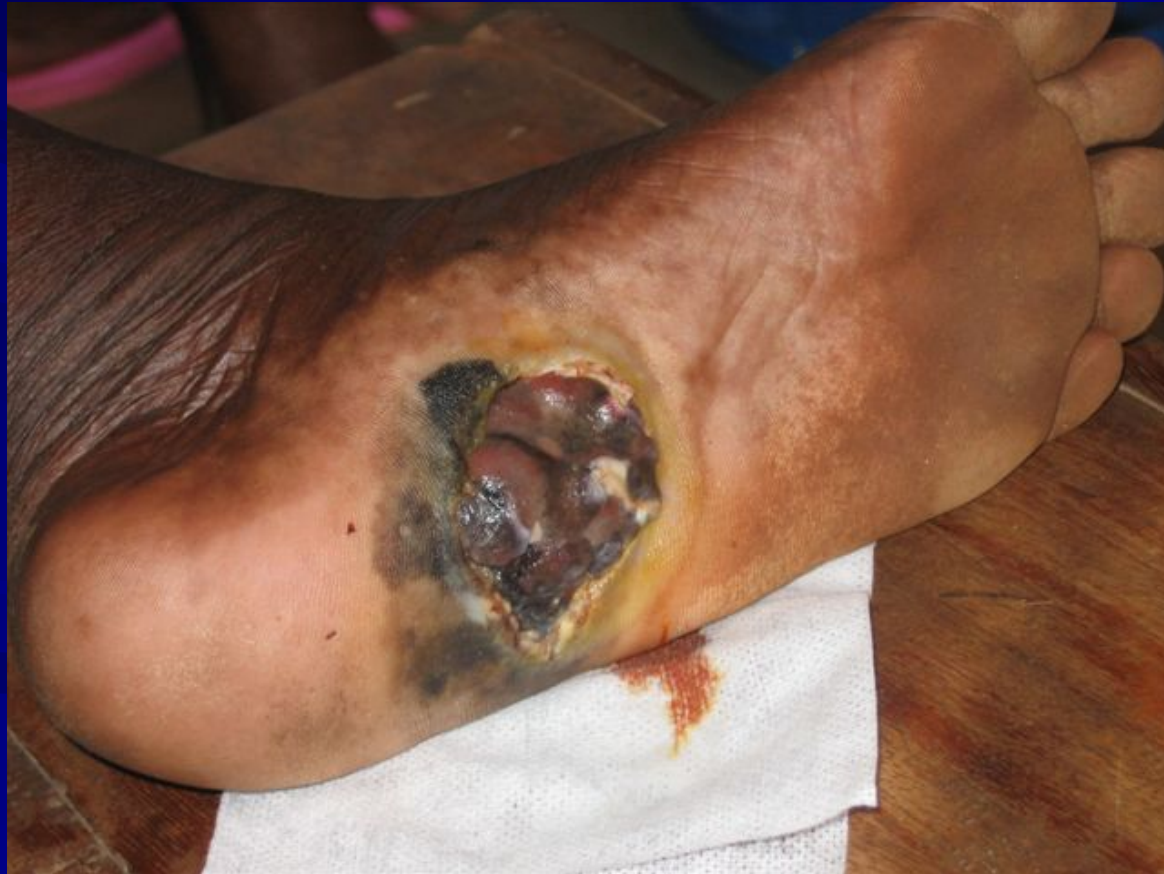Lésions des peaux génétiquement pigmentés : fréquence absolue ou relative augmentée



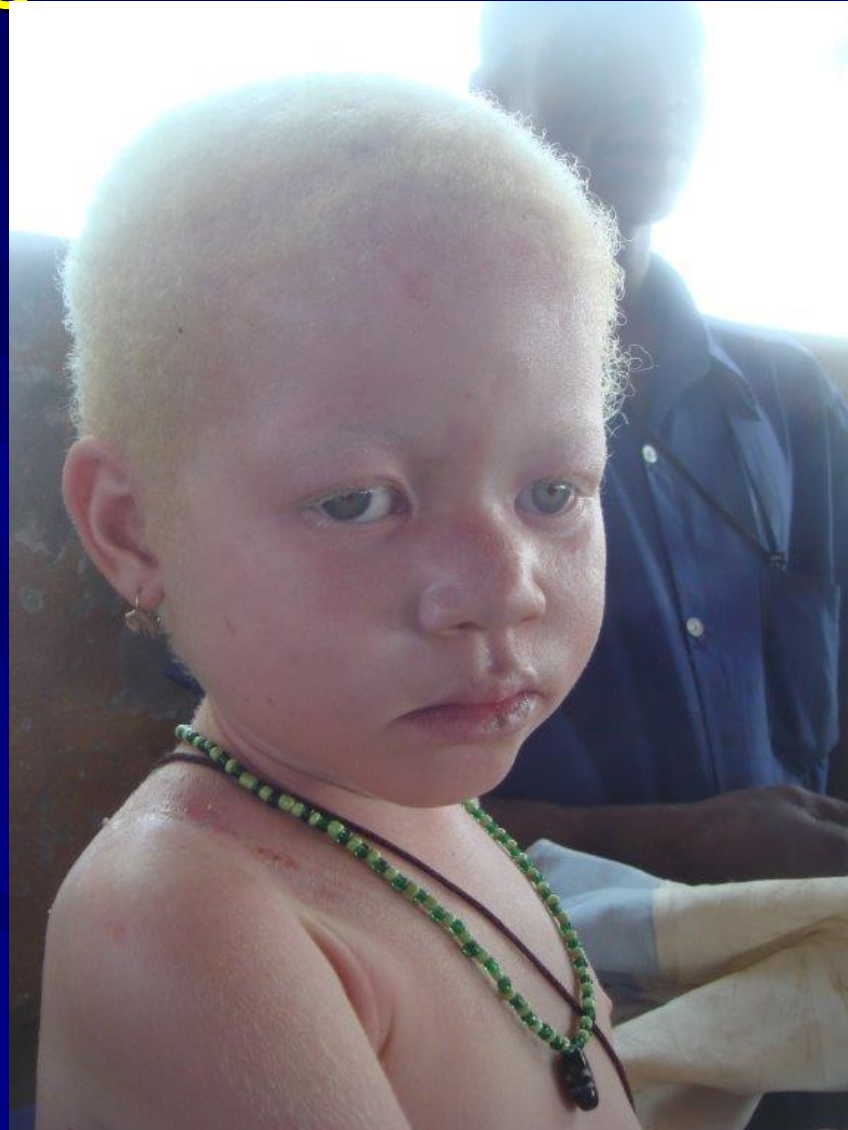Lésions des peaux génétiquement pigmentés : fréquence absolue ou relative augmentée



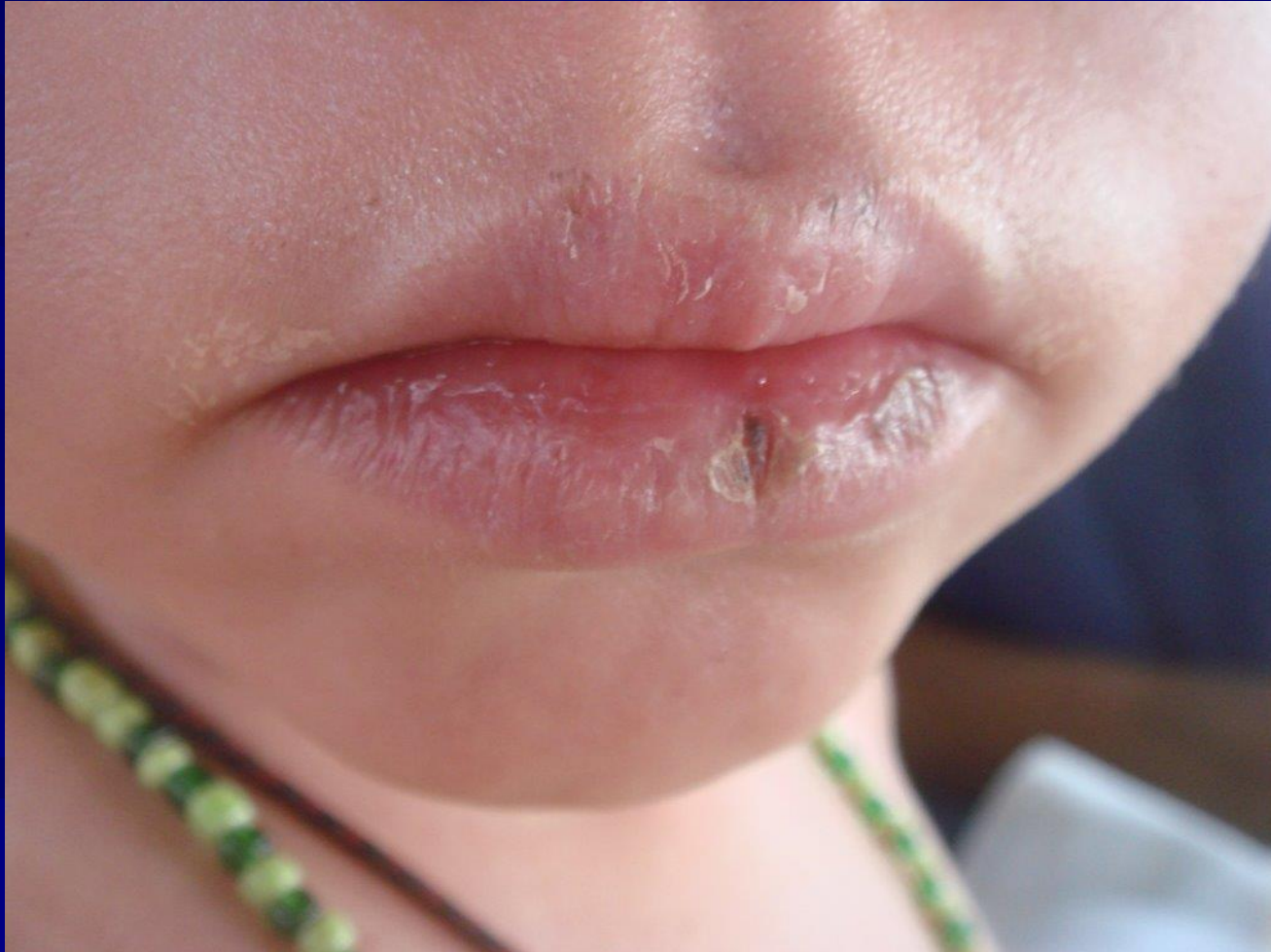Les «peaux» génétiquement pigmentées : fréquence absolue ou relative augmentée



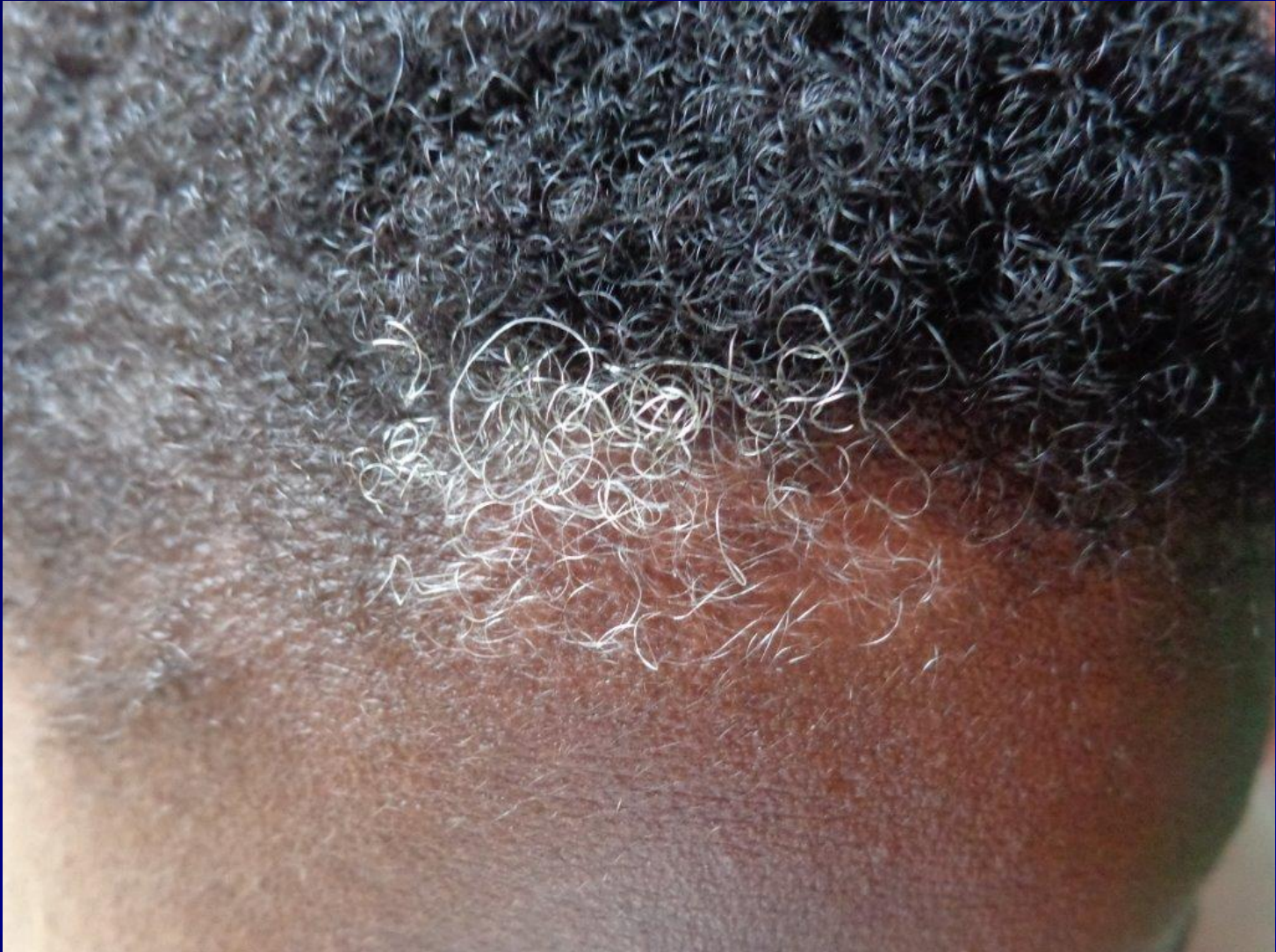Pathologie cutanée «cosmopolite»



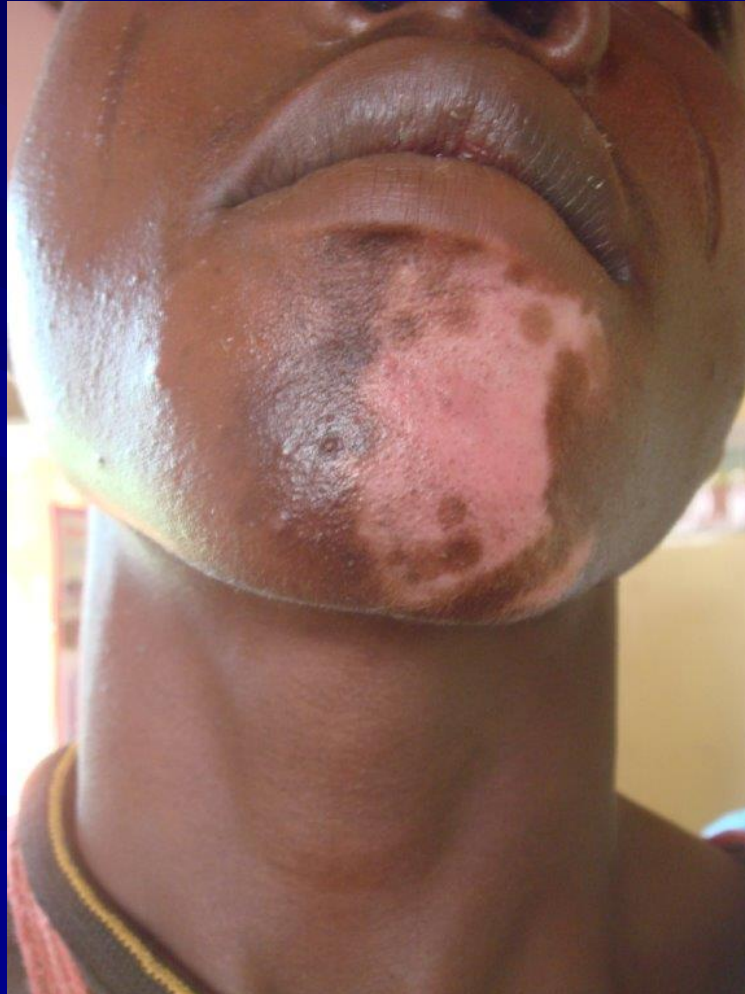Pathologie cutanée «cosmopolite»



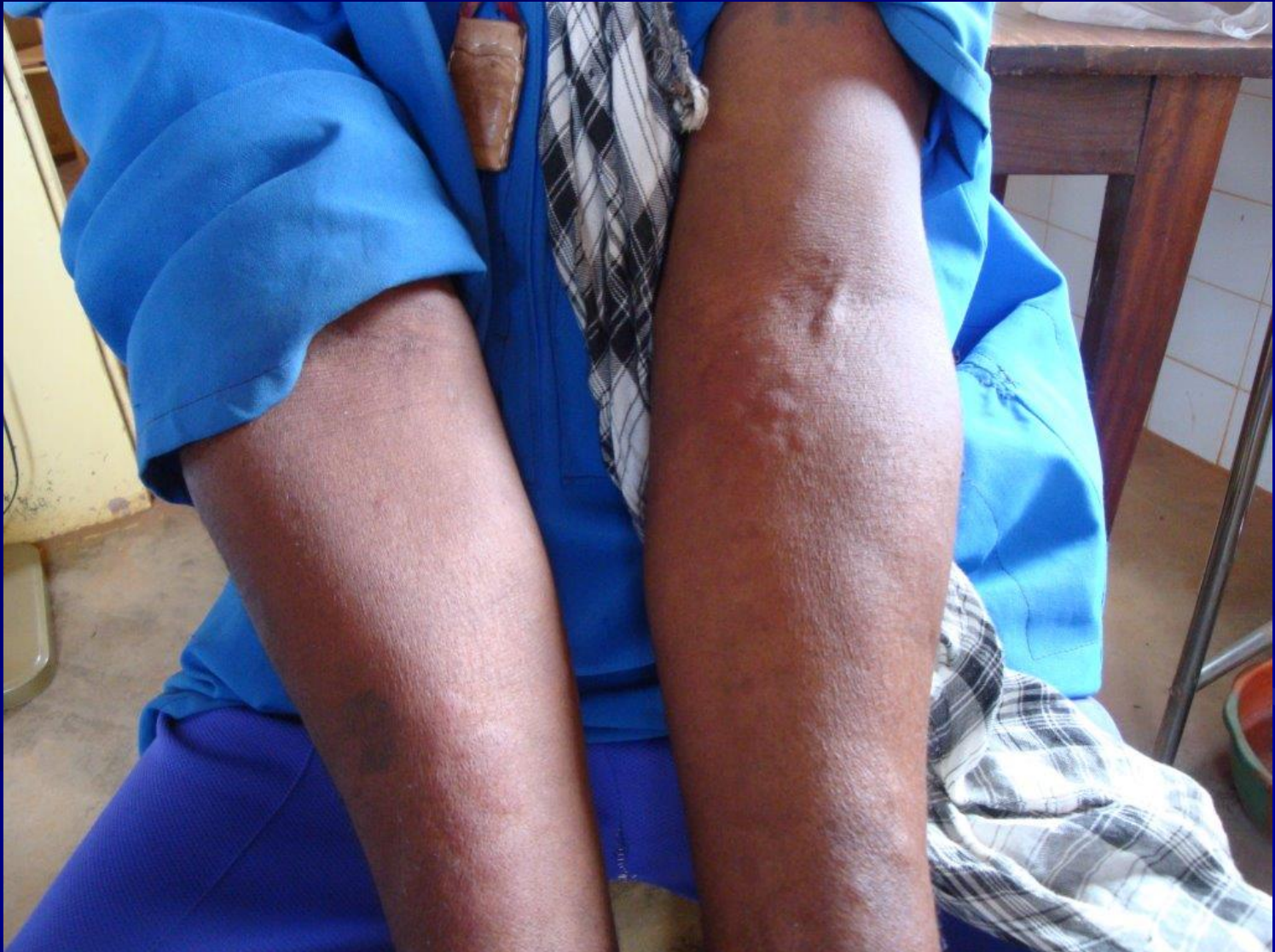Pathologie cutanée «cosmopolite»



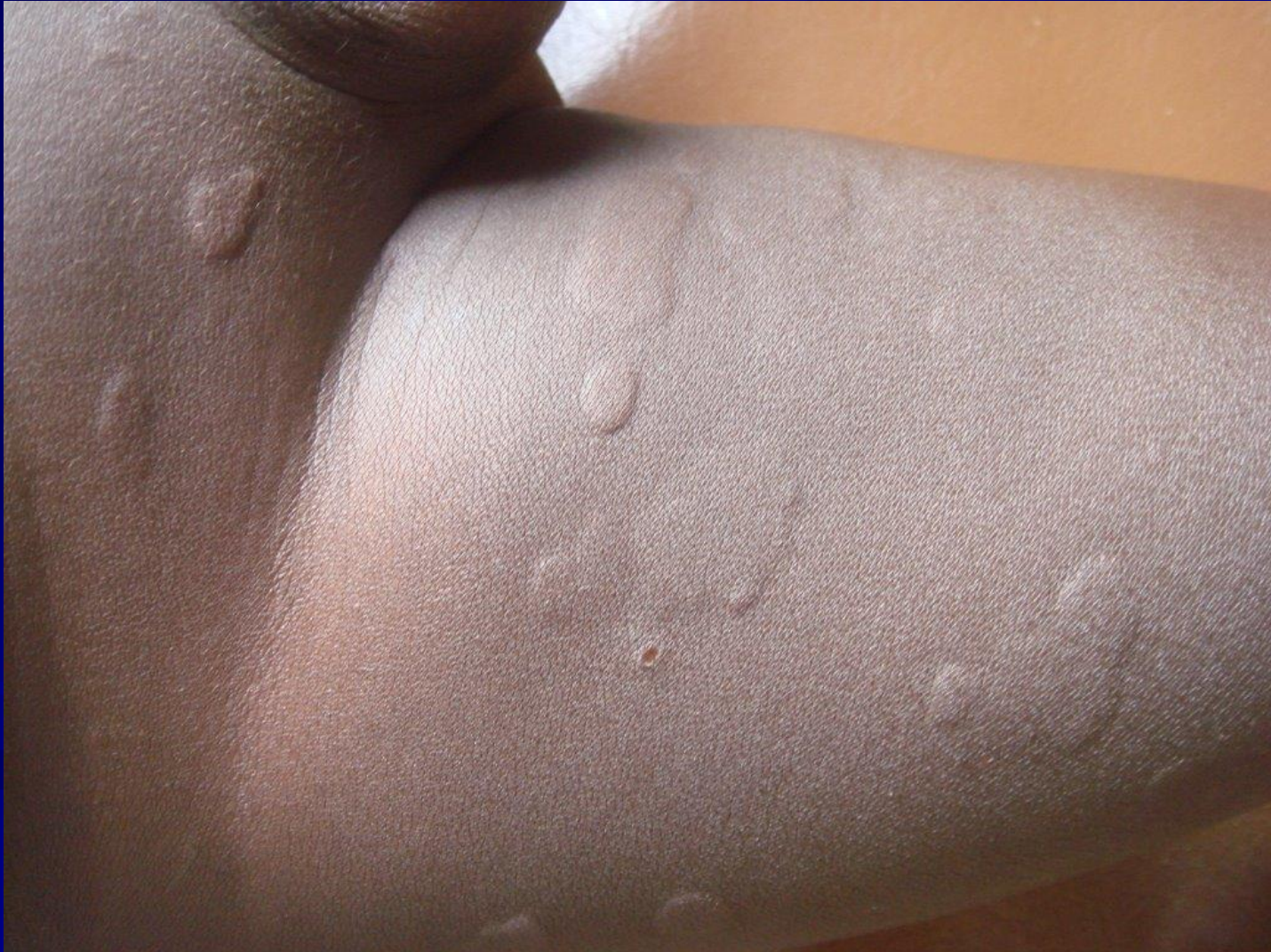Pathologie cutanée «cosmopolite»



Pathologie cutanée «cosmopolite»



Pathologie cutanée «cosmopolite»



Natthabe SERO-MORA

Date: 15/09/15

N° d'Ordre: []

[]

Total versé

Pds: 56 kg

TEMP: 38.6 POULS: TA:

Plainte dominante:

Autres signes:

Genes de FTI

Diagnostic:

papuleux pur plaques pur purpura

Conduite tenue: Traitement

Réf.

Catégorie de tarification:

MEDICAMENTS ET POSOLOGIE

1°)

2°)

3°)

4°)

5°)

Bio pne Colmar
jaune D

EVOLUTION

13/9/10/15

Genes

Apres

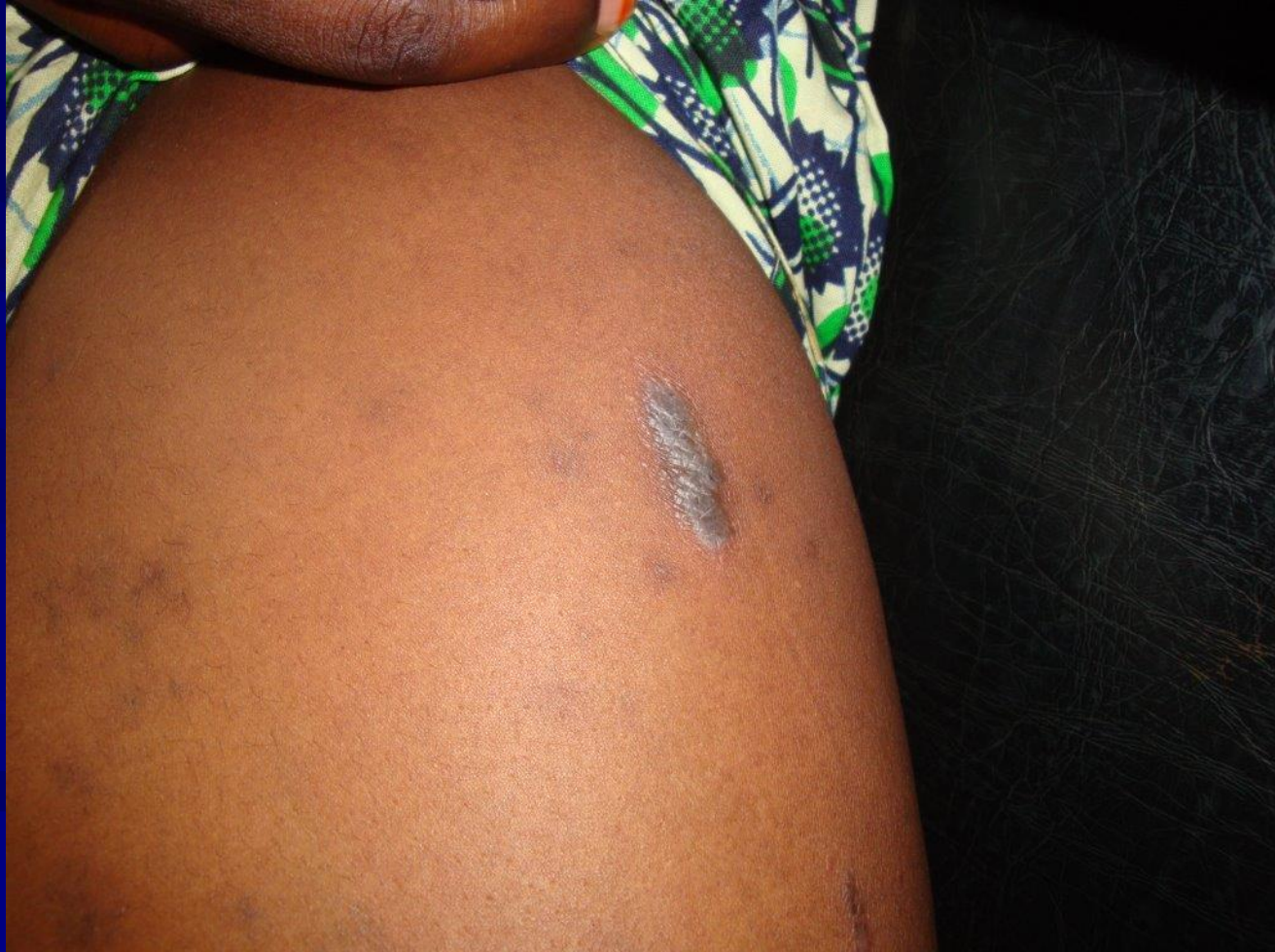sur les lésions papuleux
qui sont purpuraux
idem?

Alatitudes fl

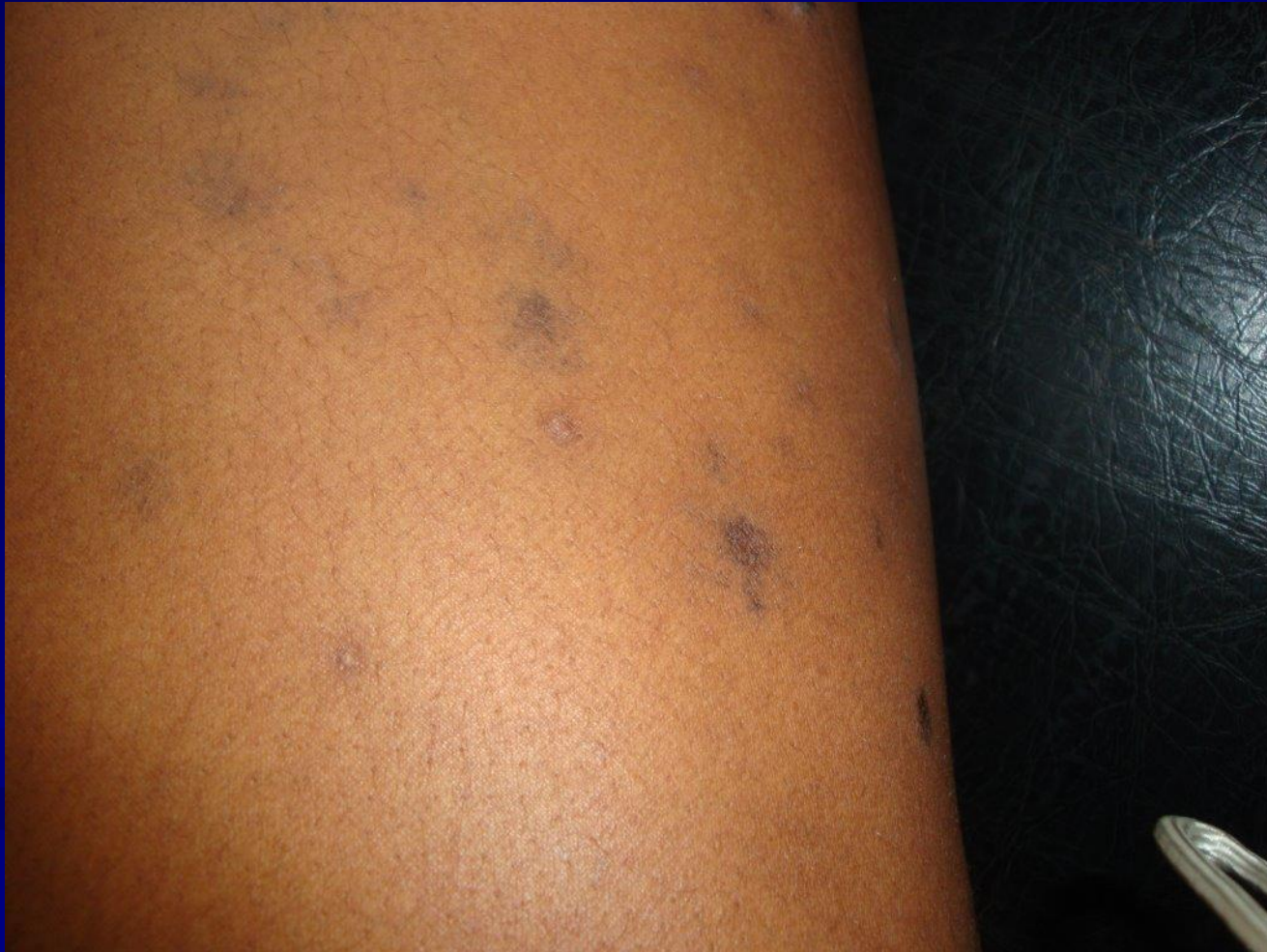Stenitups

Pas de phénomène de
Koebner

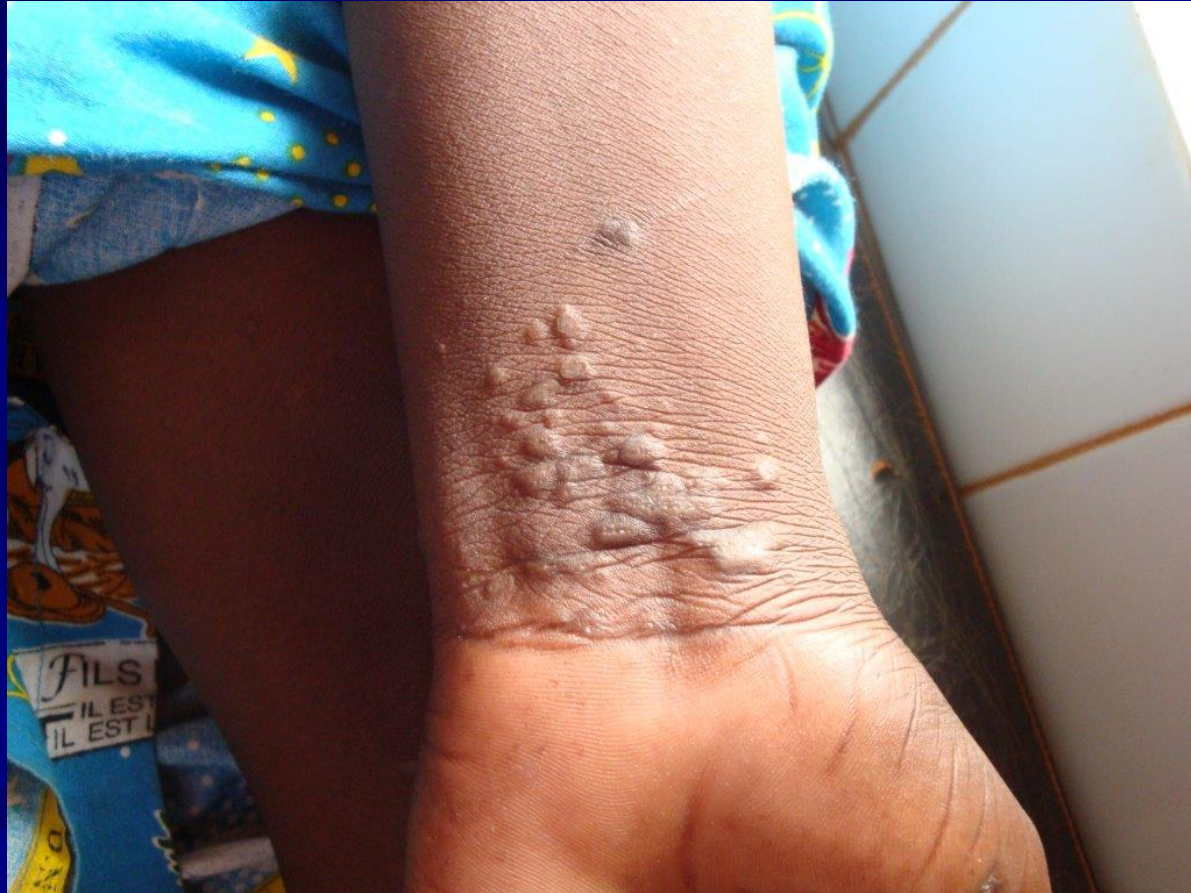Pathologie cutanée «cosmopolite»



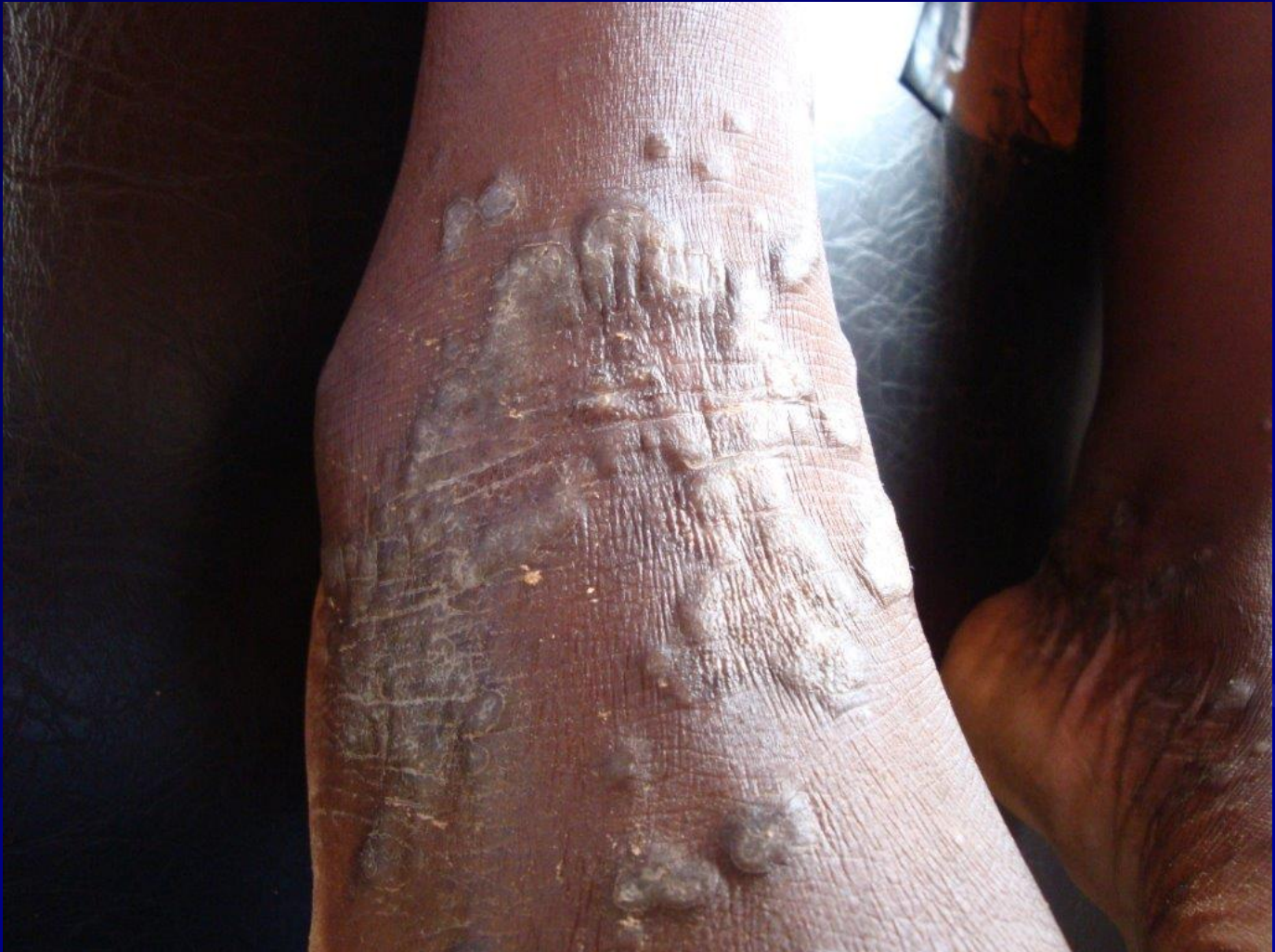Pathologie cutanée «cosmopolite»



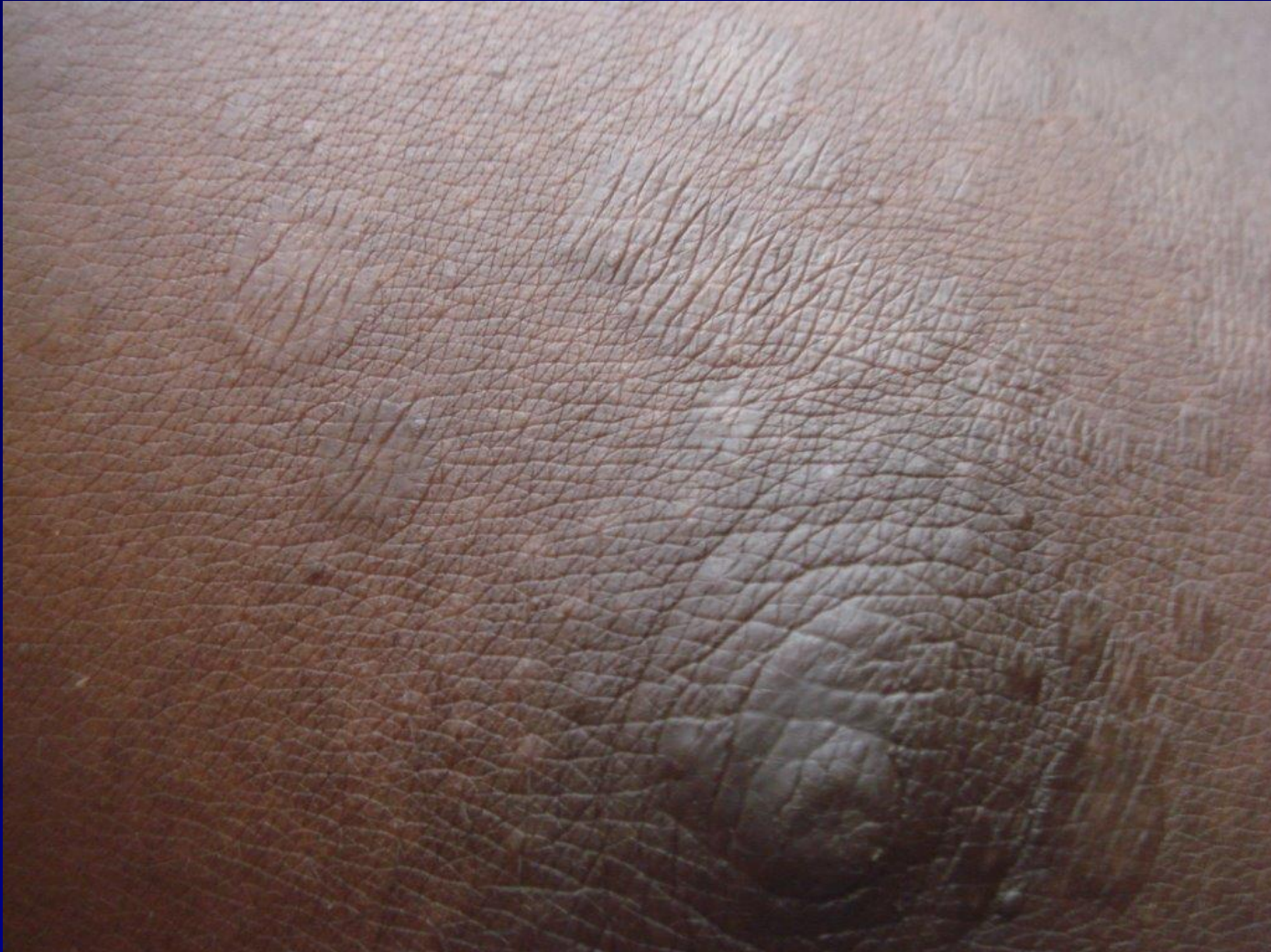Pathologie cutanée «cosmopolite»



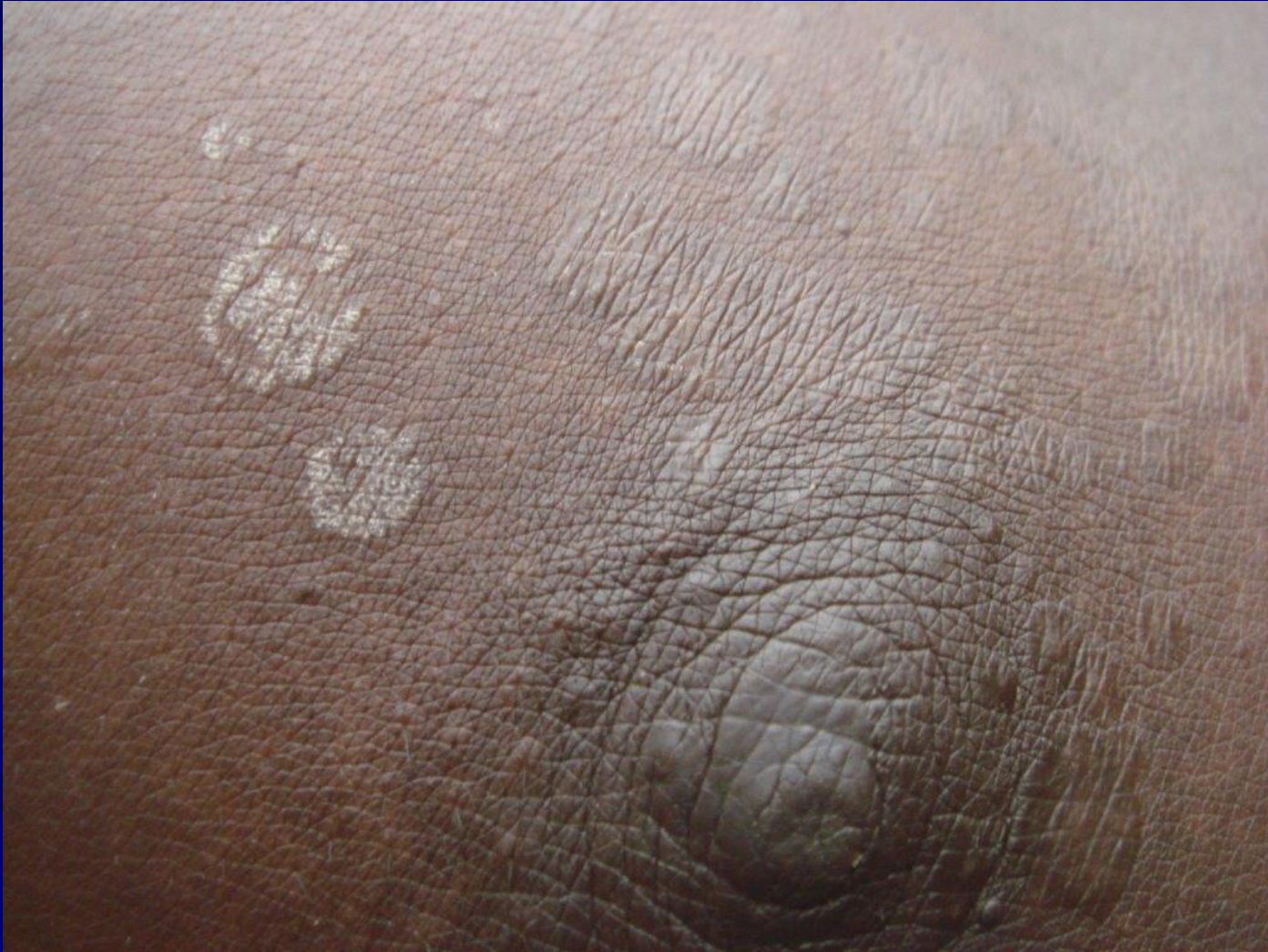Pathologie cutanée «cosmopolite»



Pathologie cutanée «cosmopolite»



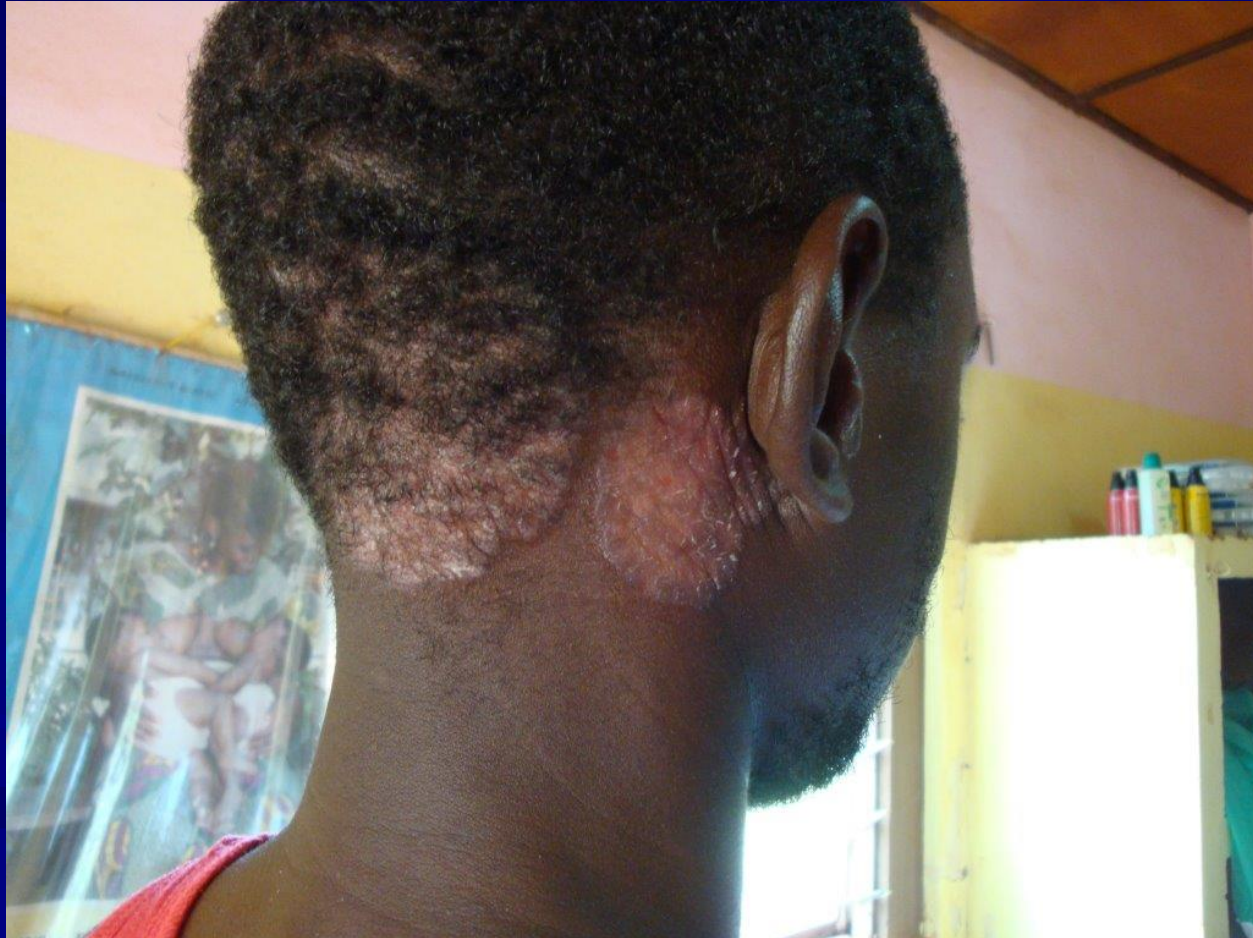Pathologie cutanée «cosmopolite»



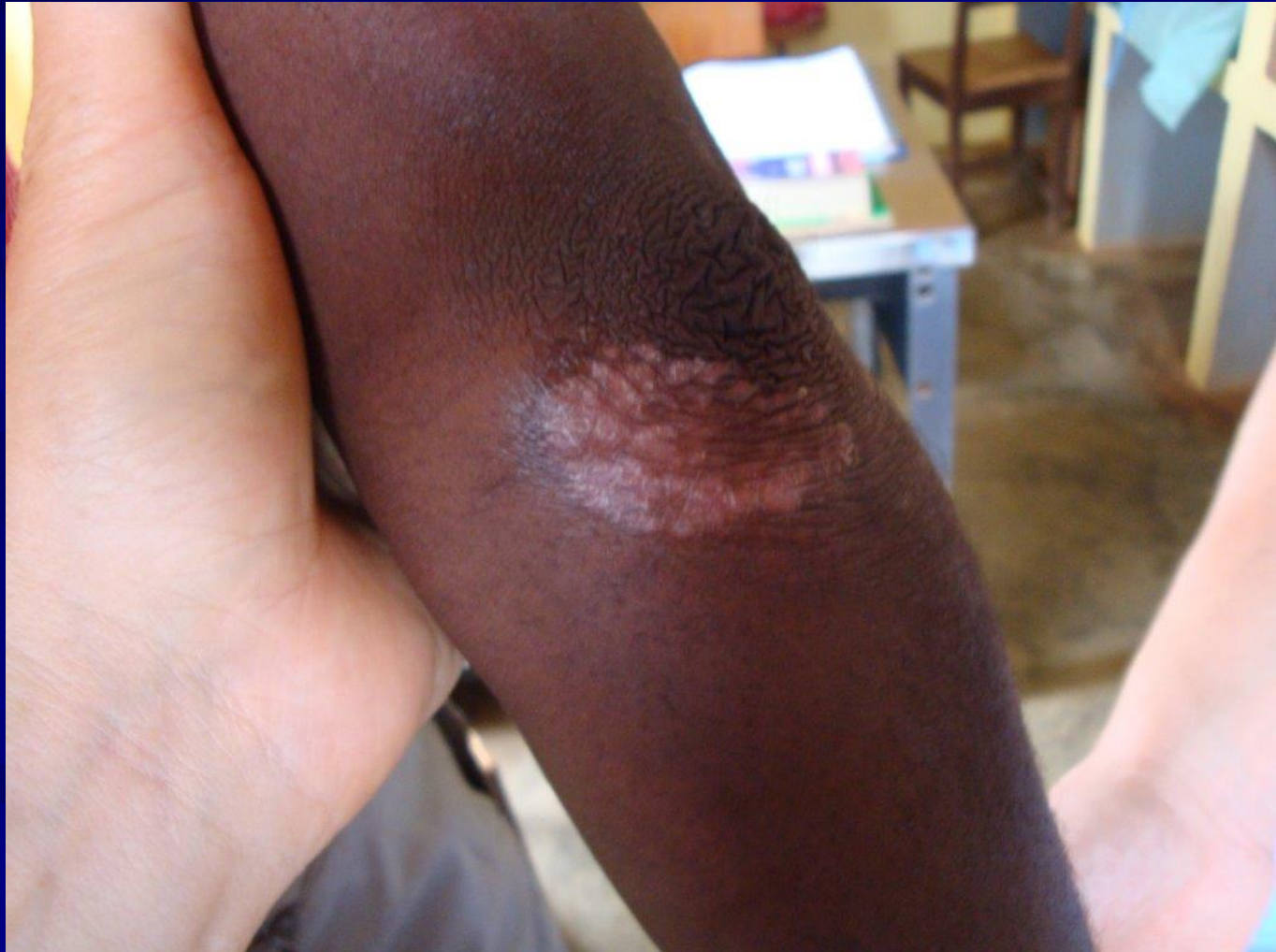Pathologie cutanée «cosmopolite»



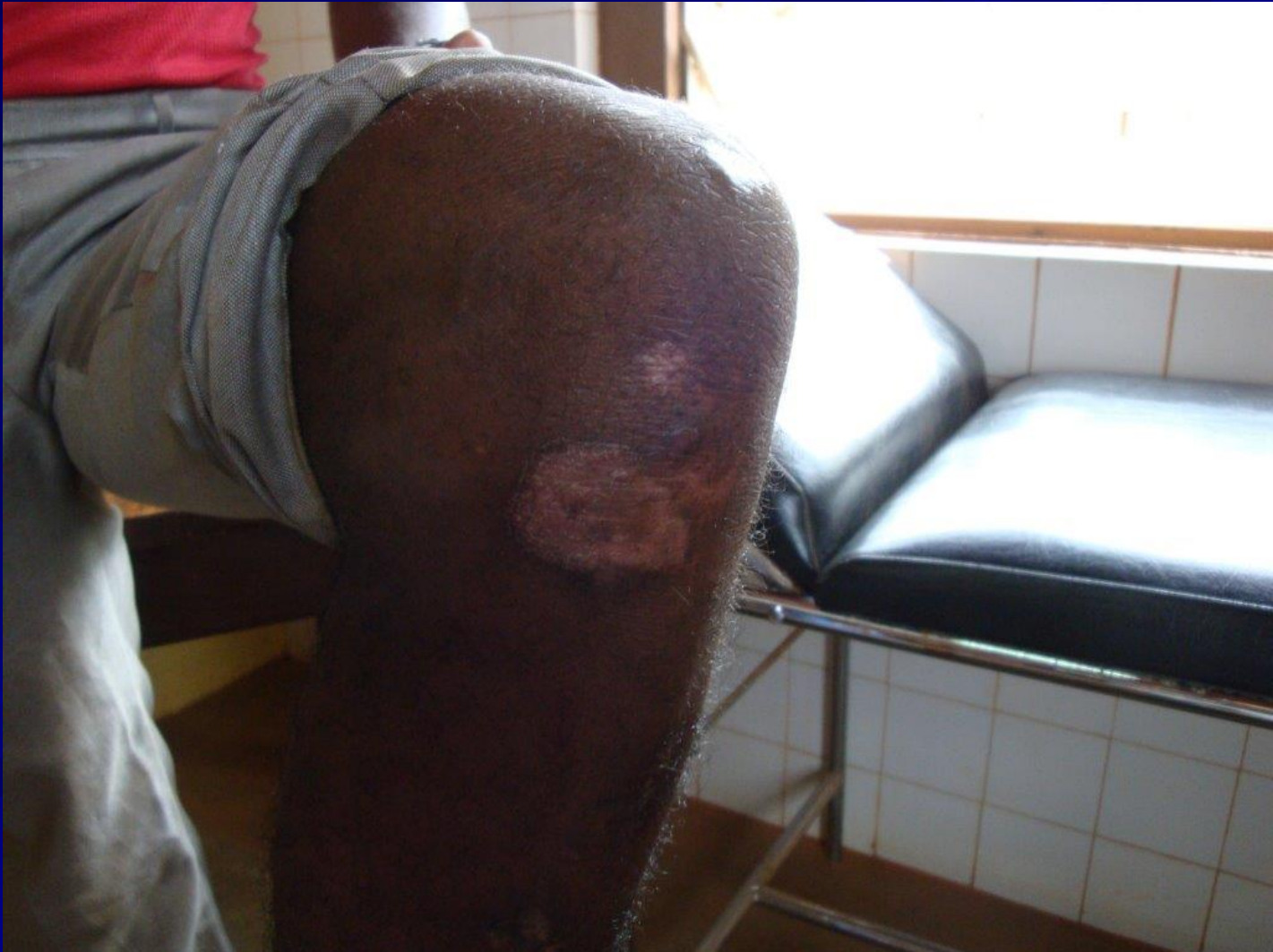Pathologie cutanée «cosmopolite»



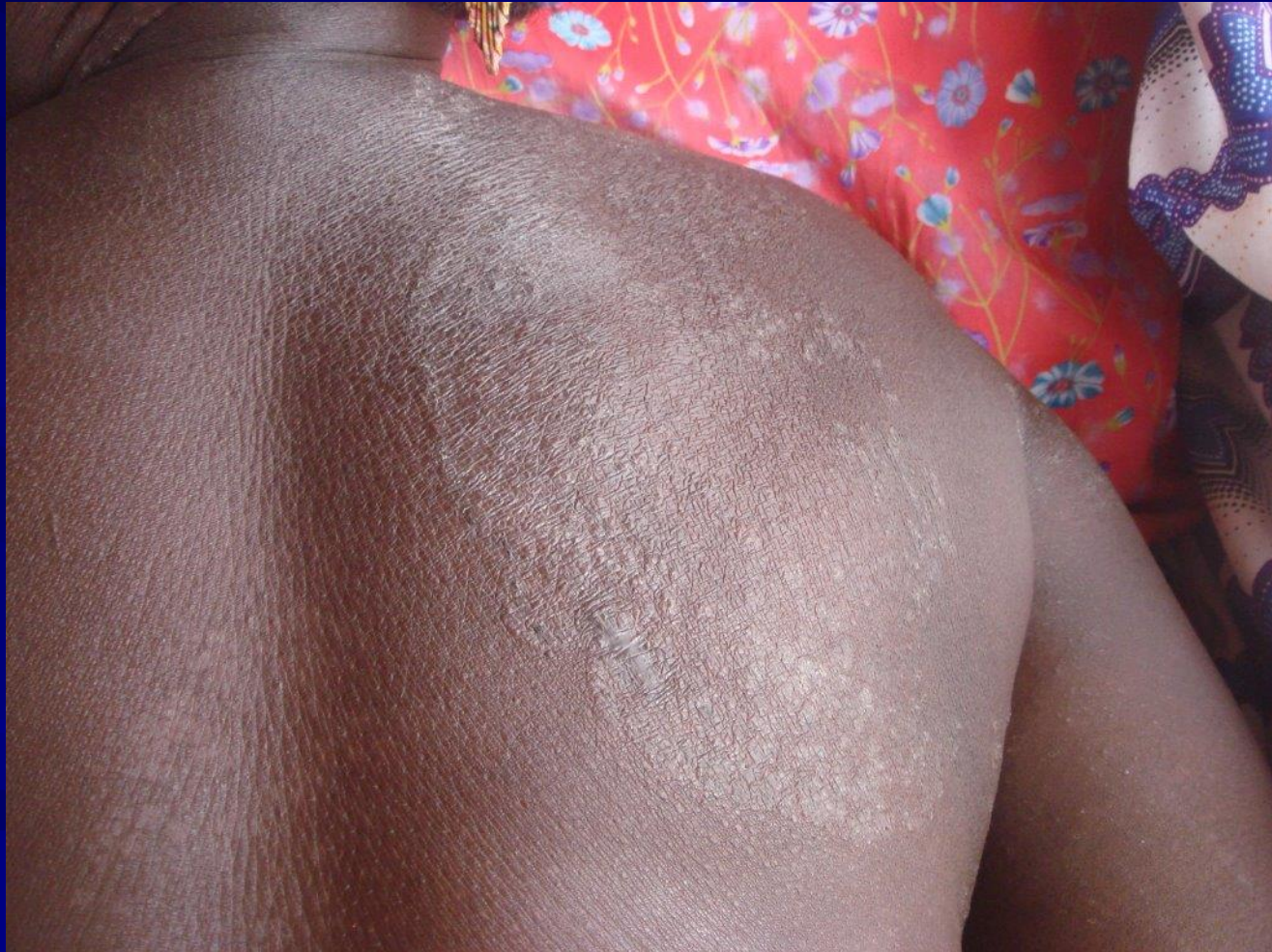Pathologie cutanée «cosmopolite»



Pathologie cutanée «cosmopolite»



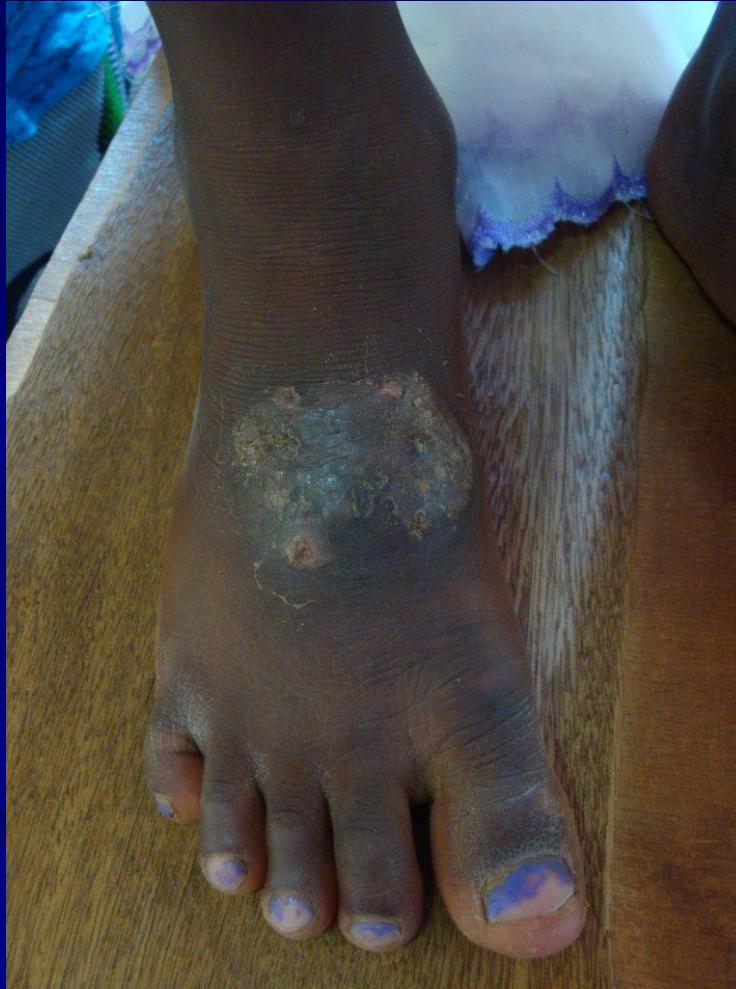Pathologie cutanée «cosmopolite»



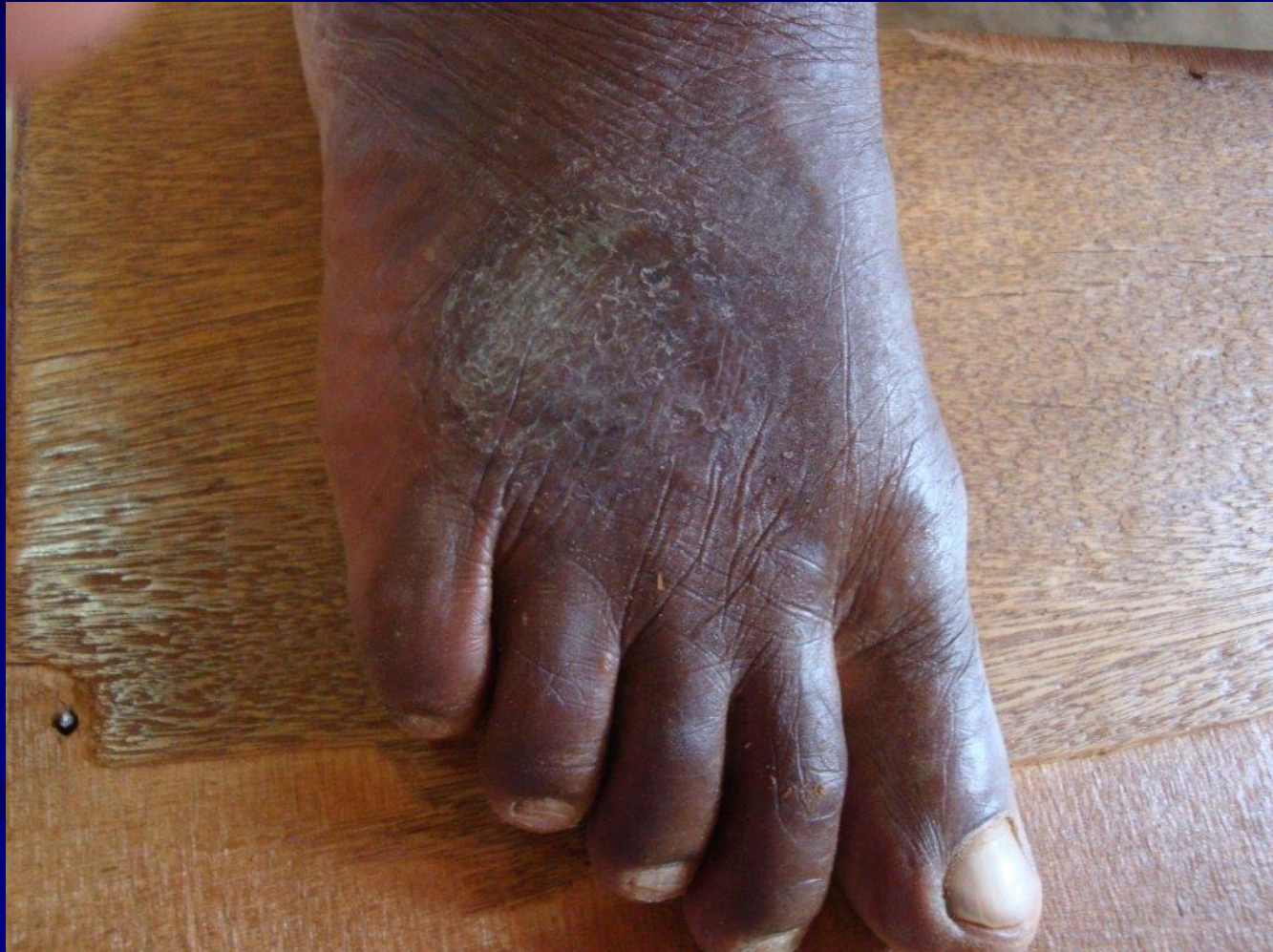Pathologie cutanée «cosmopolite»



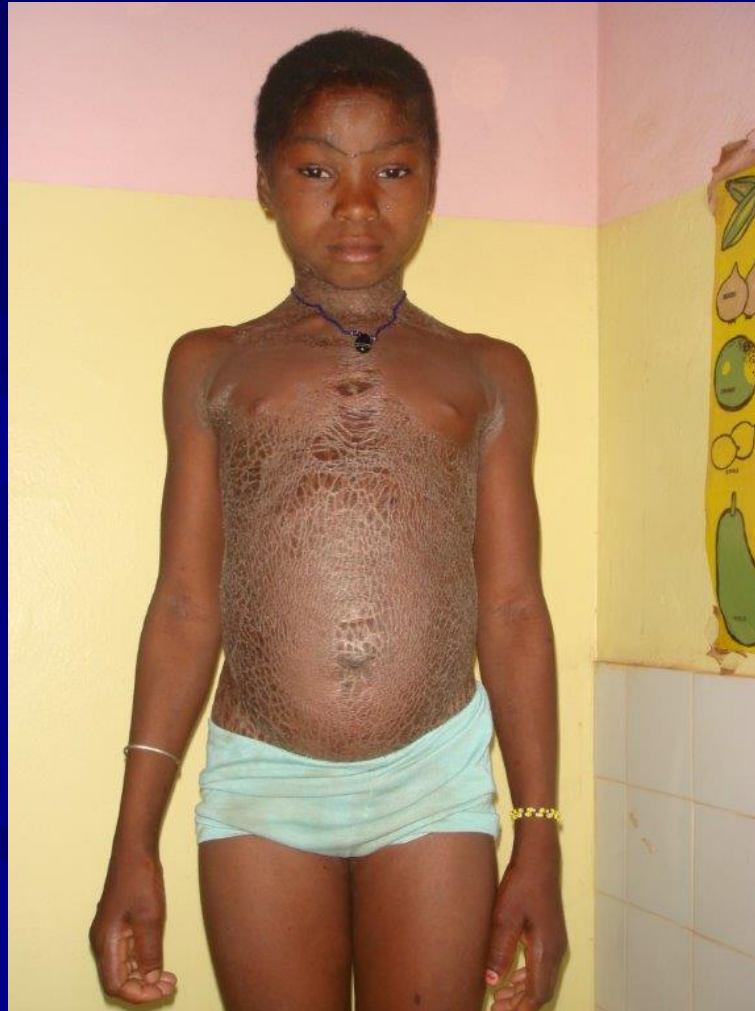Pathologie cutanée «cosmopolite»



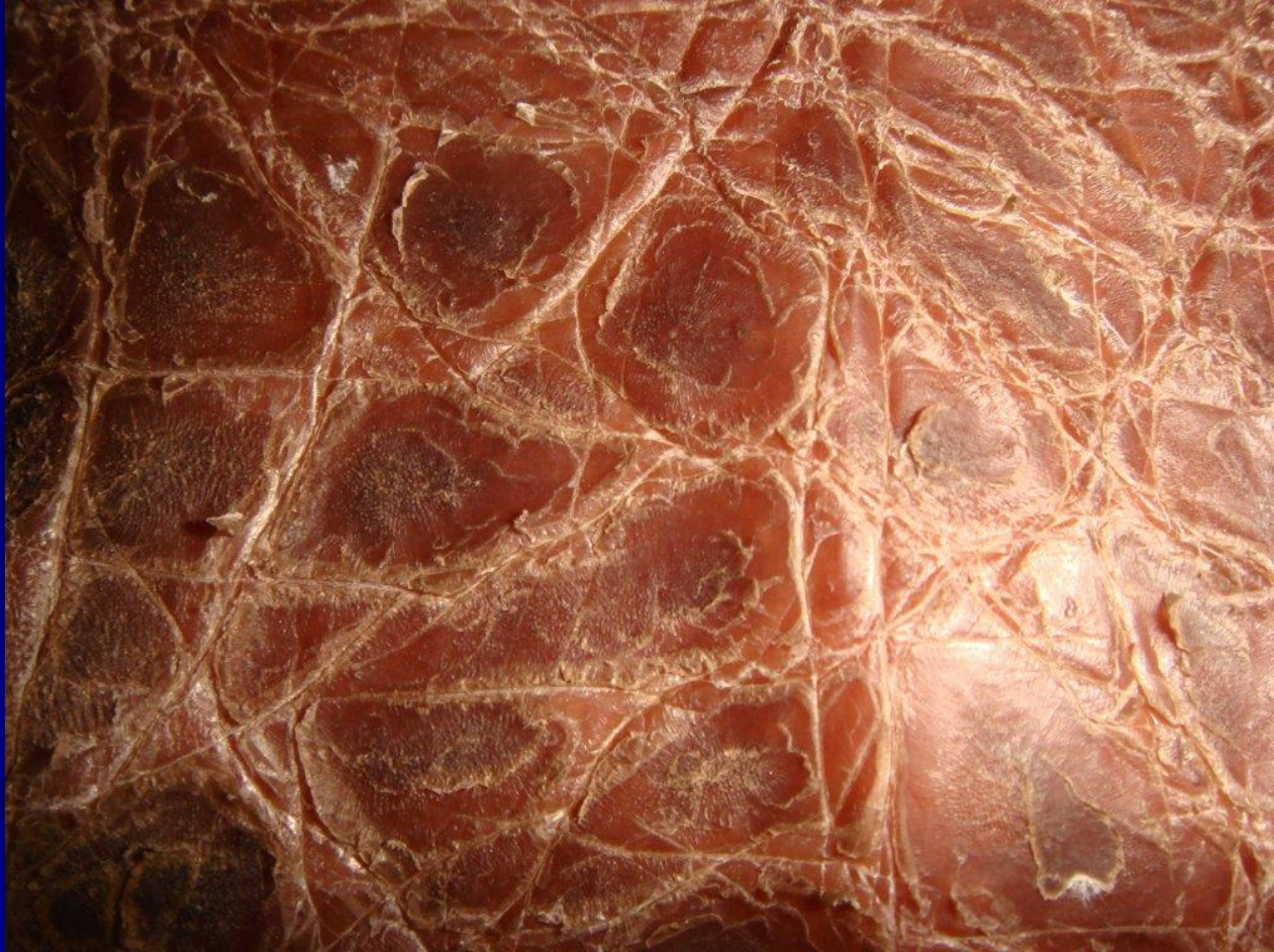Pathologie cutanée «cosmopolite»



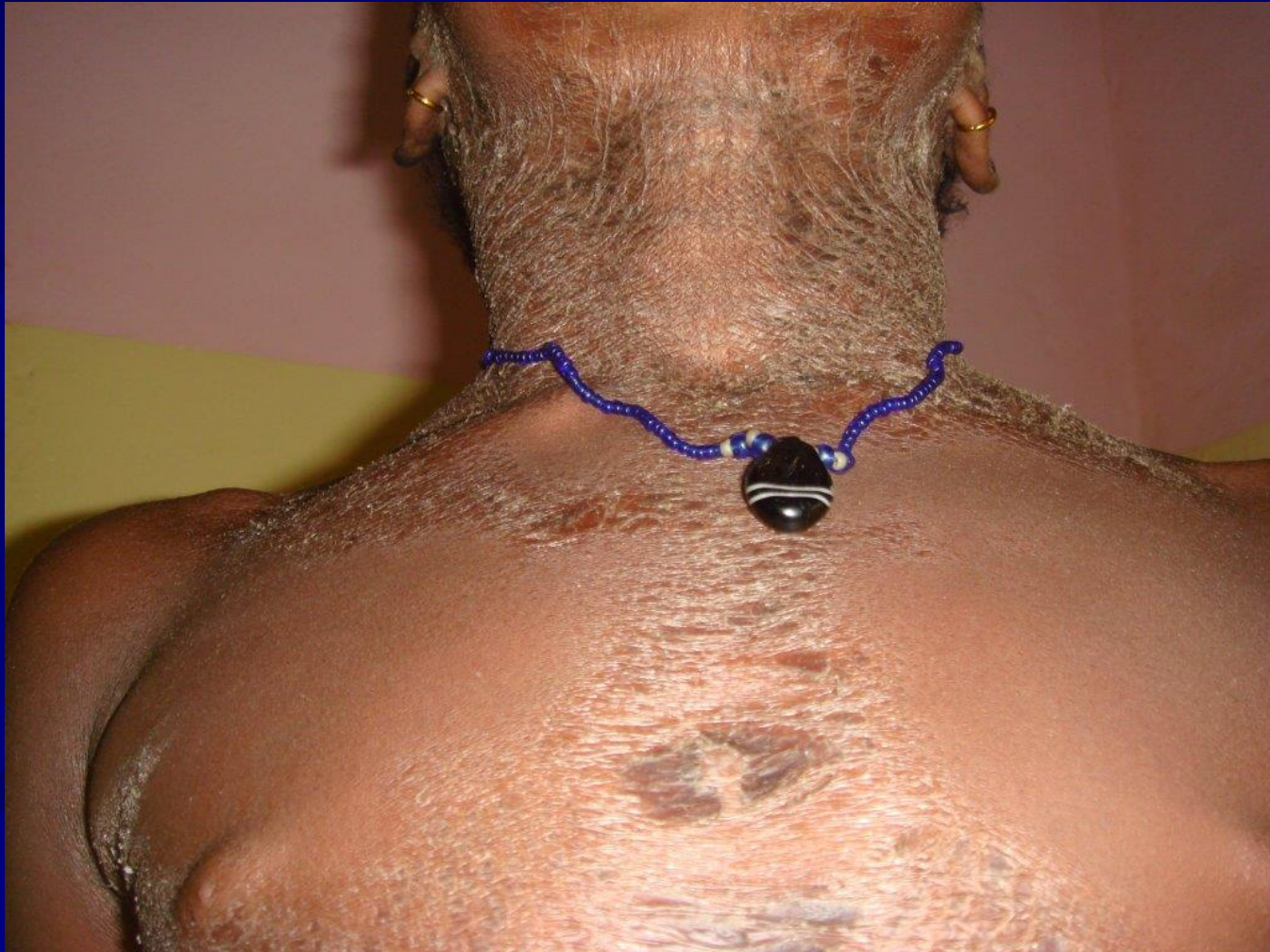
Pathologie cutanée «cosmopolite»



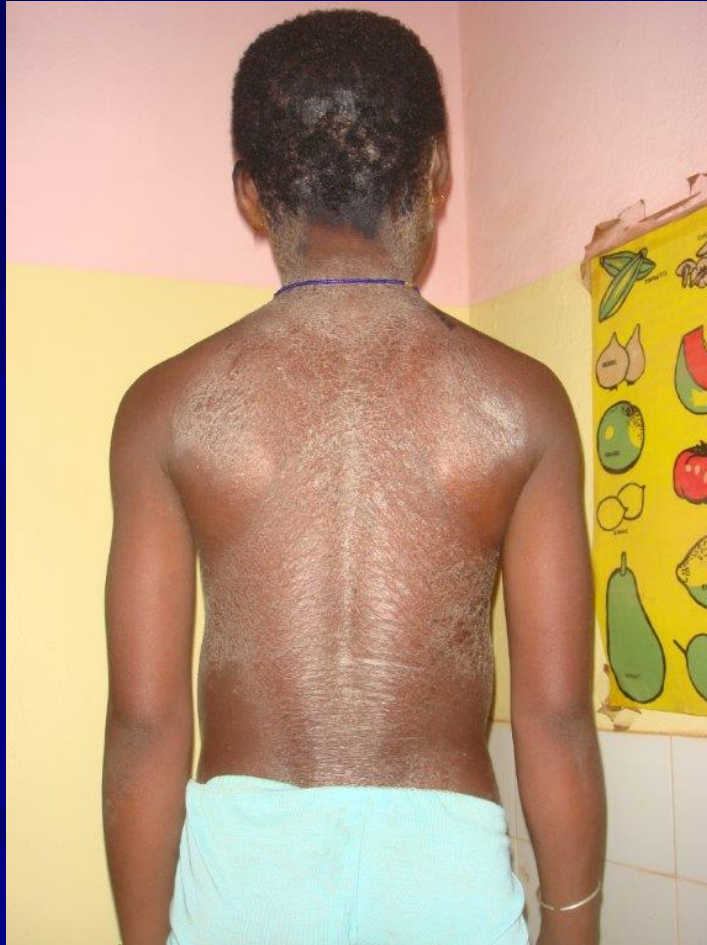Pathologie cutanée «cosmopolite»



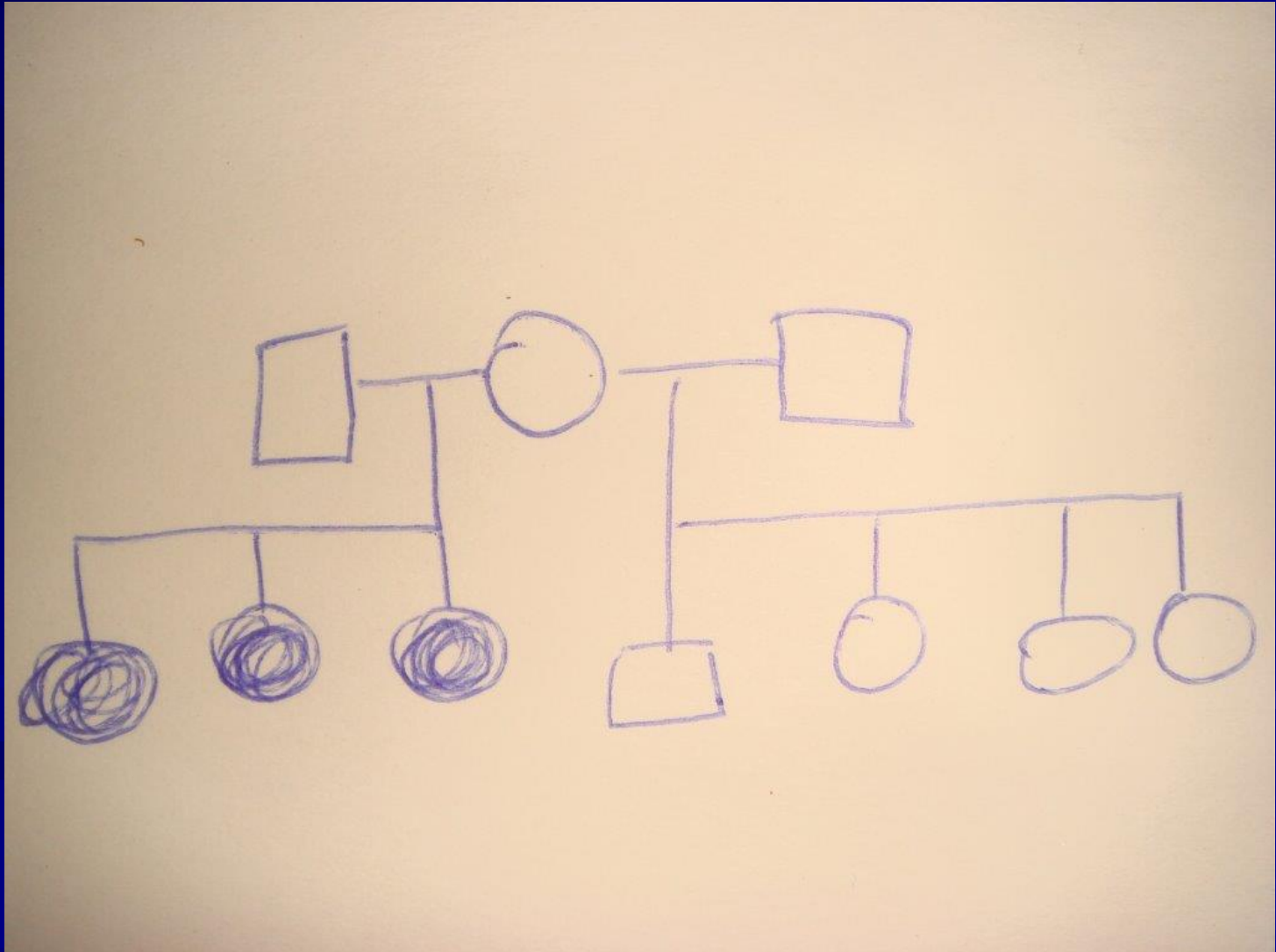
Pathologie cutanée «cosmopolite»



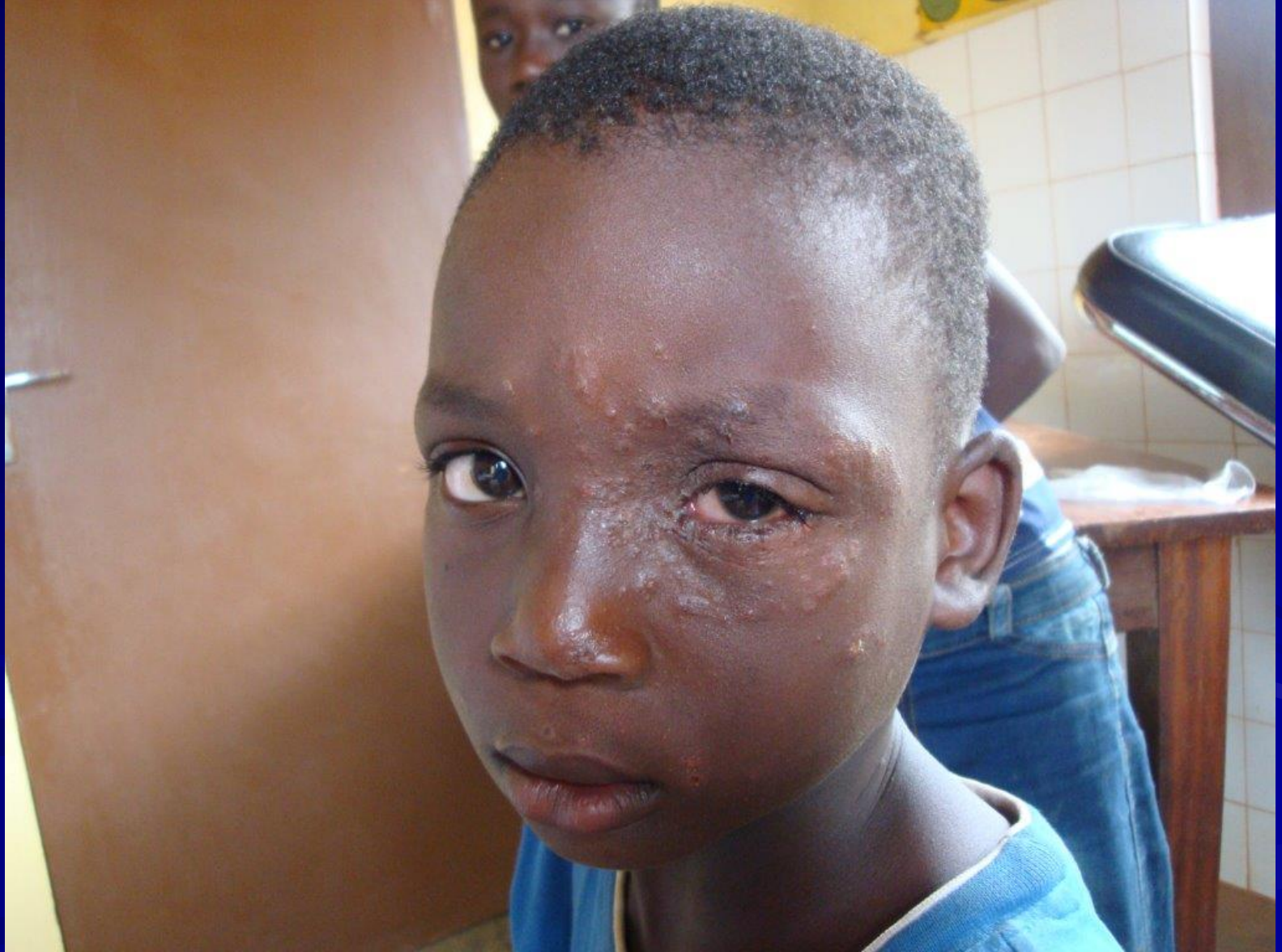Pathologie cutanée «cosmopolite»



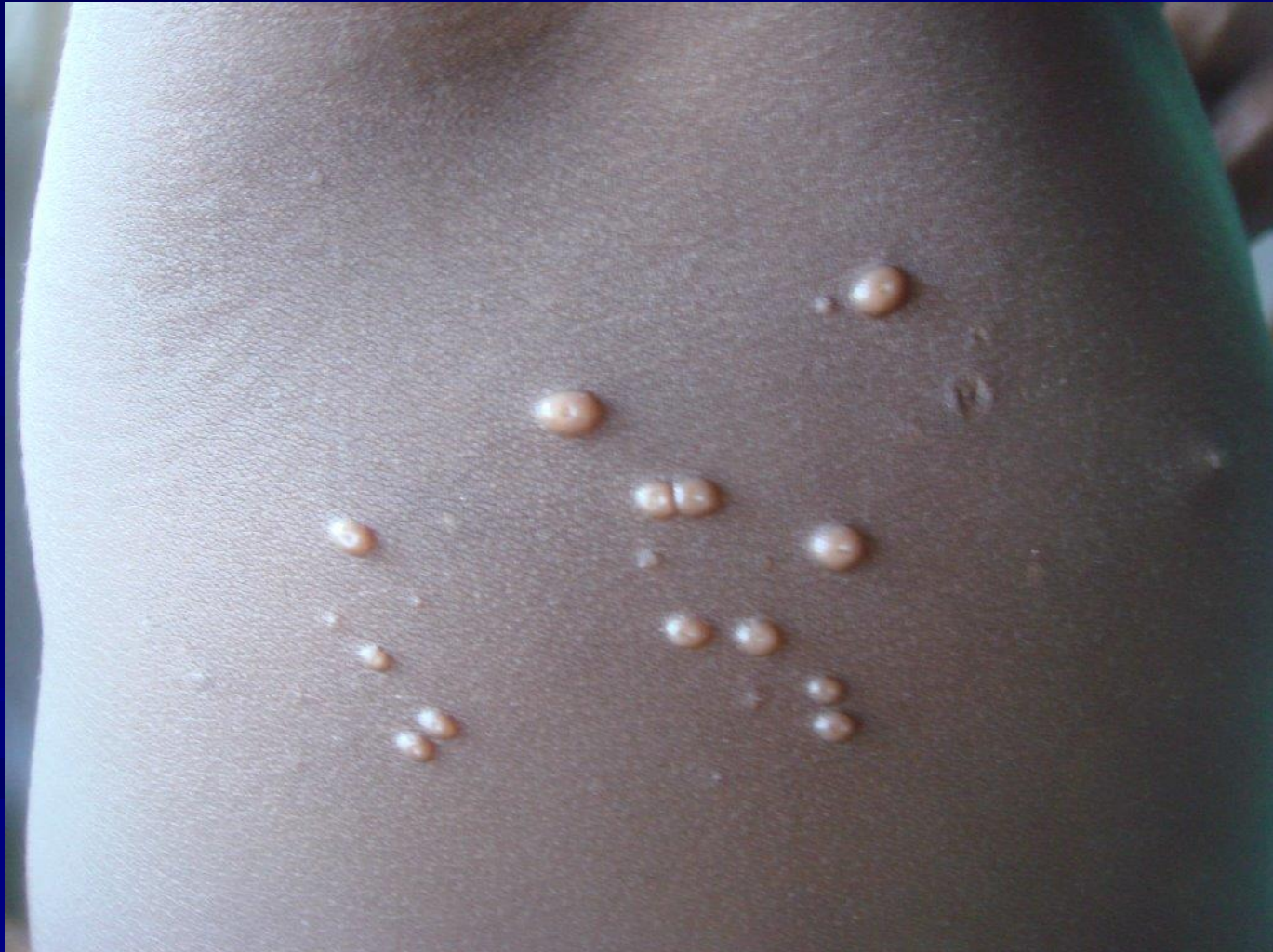Pathologie cutanée «cosmopolite»



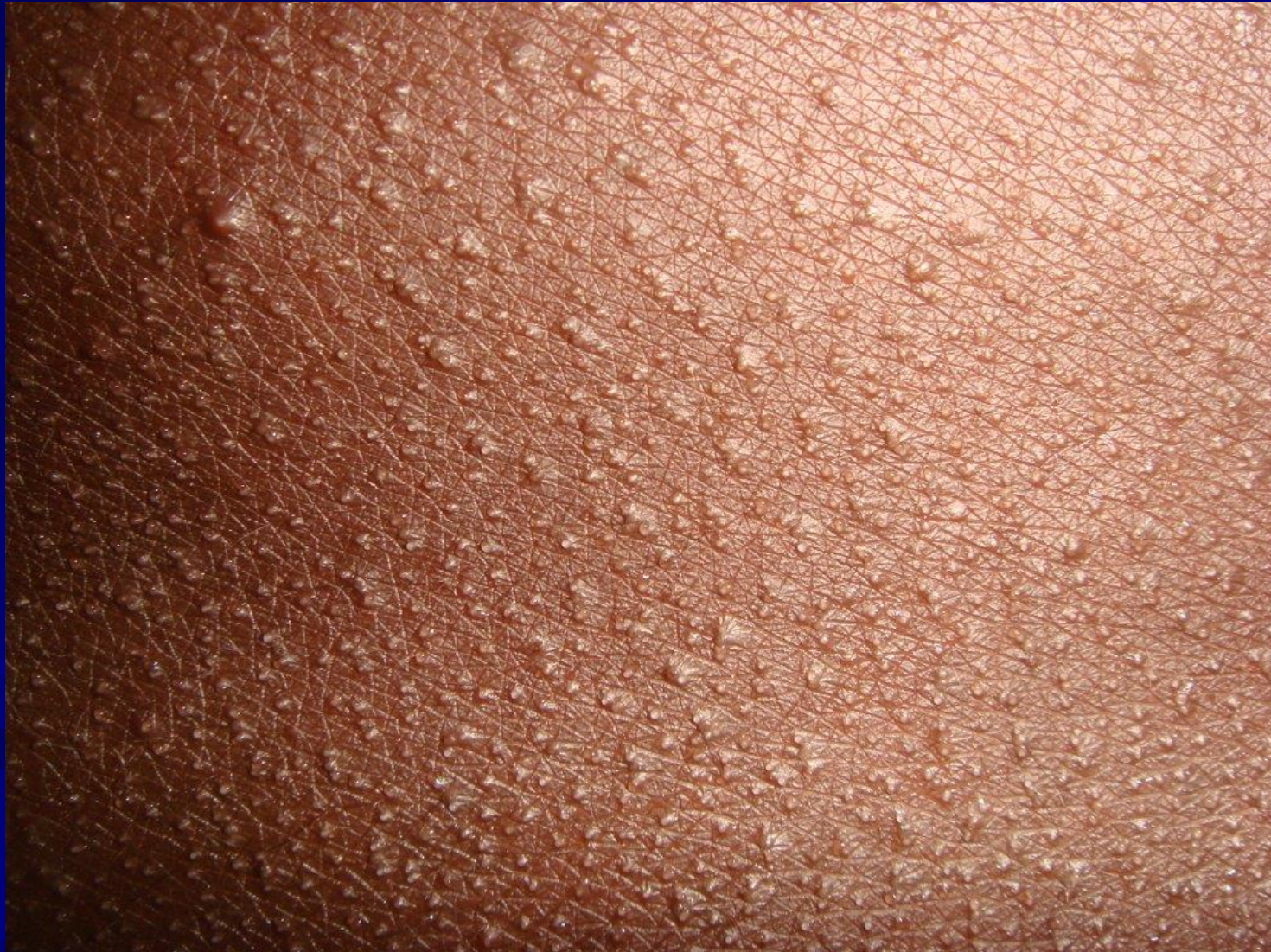Pathologie cutanée «cosmopolite»



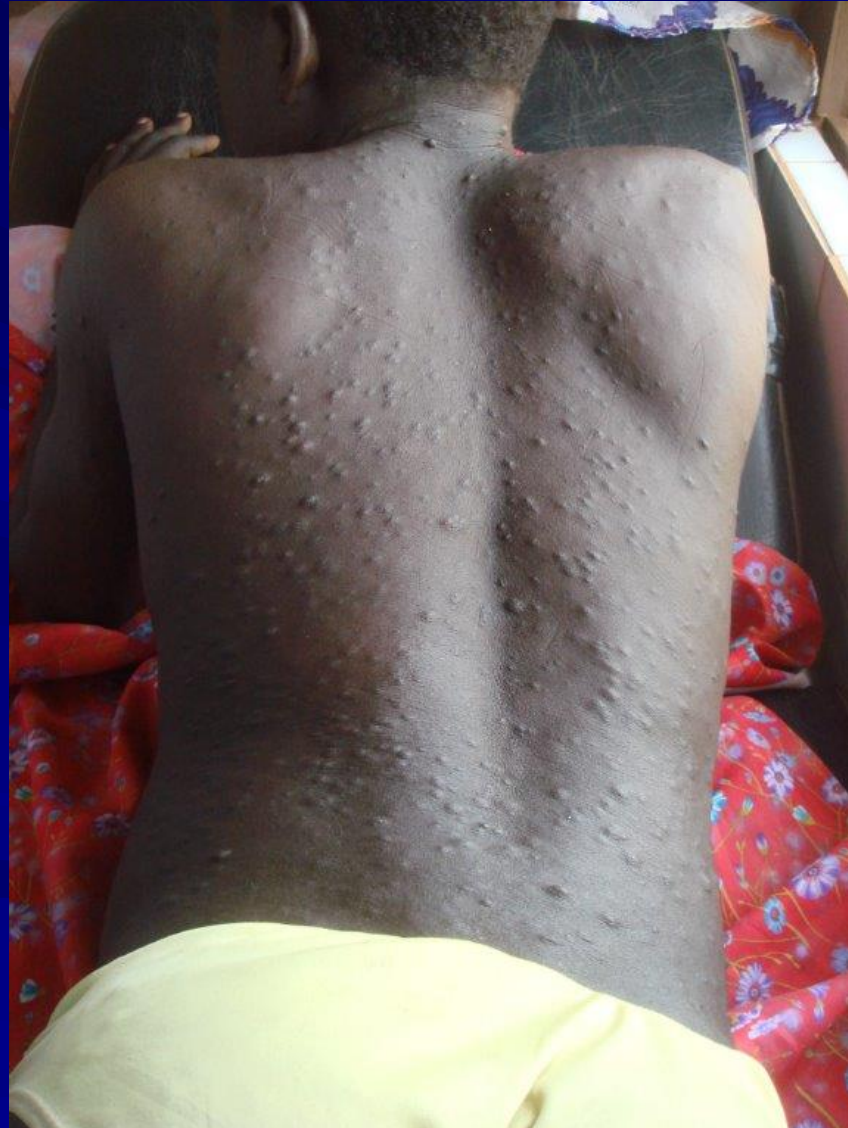Pathologie cutanée «cosmopolite»



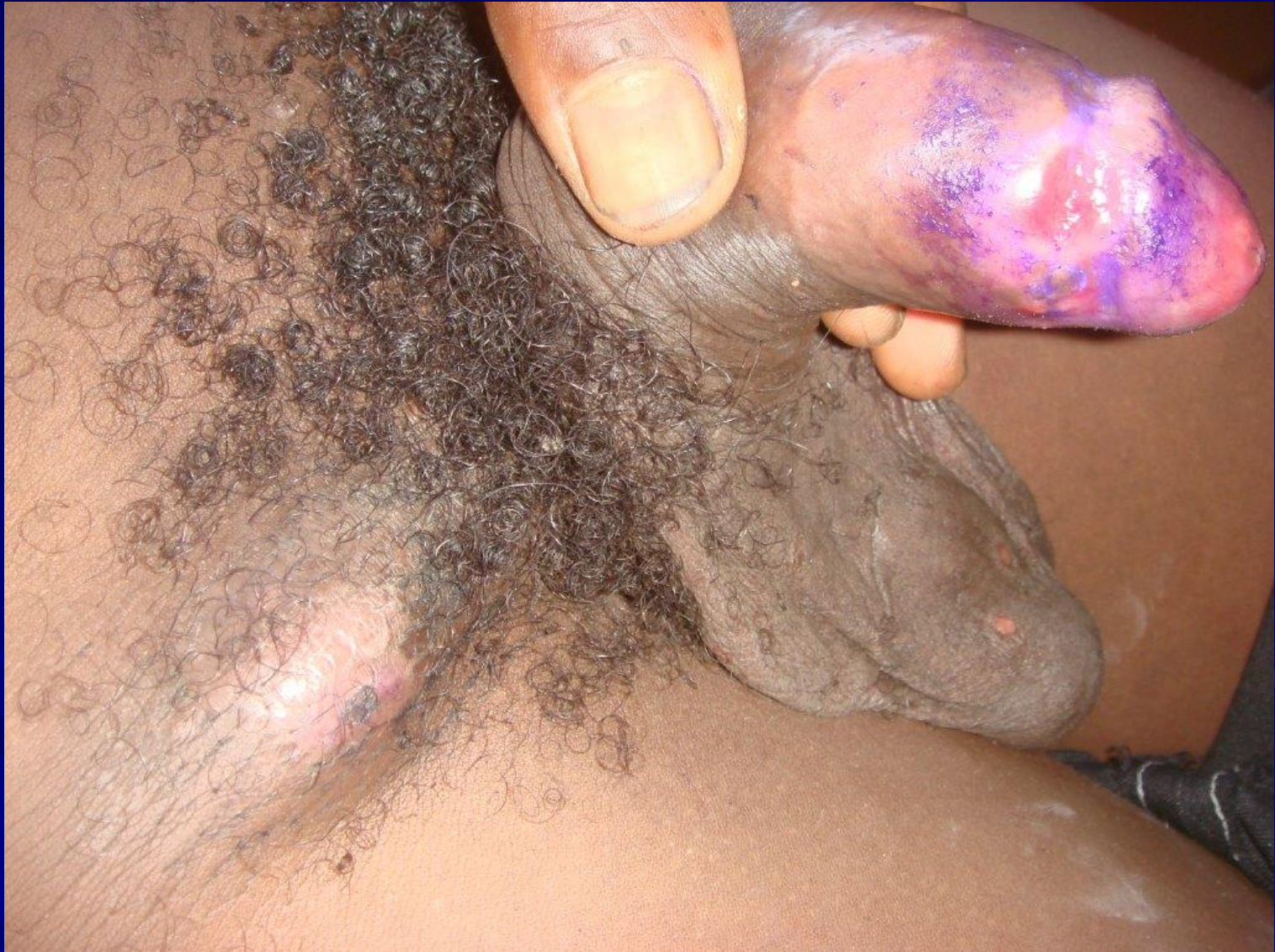Pathologie cutanée «cosmopolite»



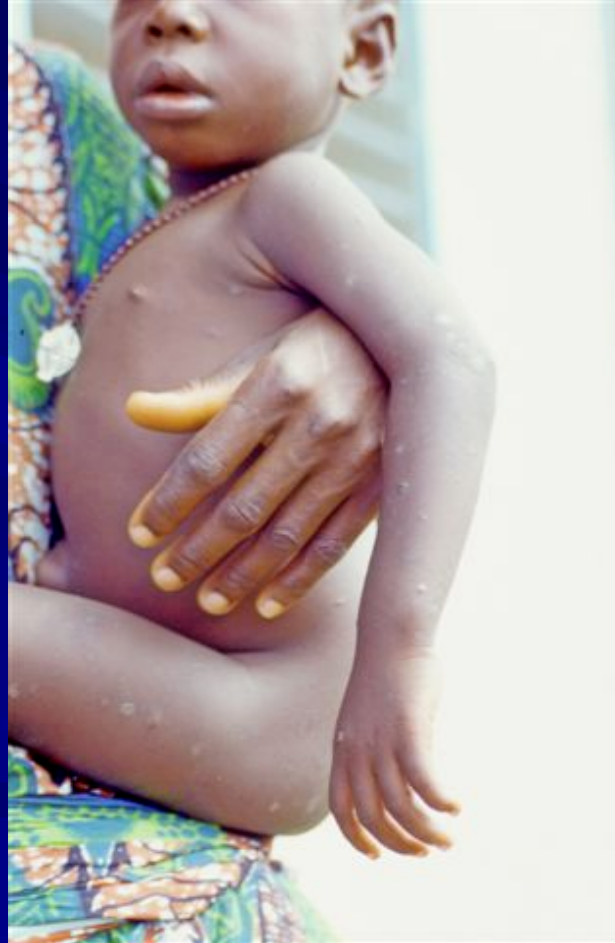Pathologie cutanée «cosmopolite»



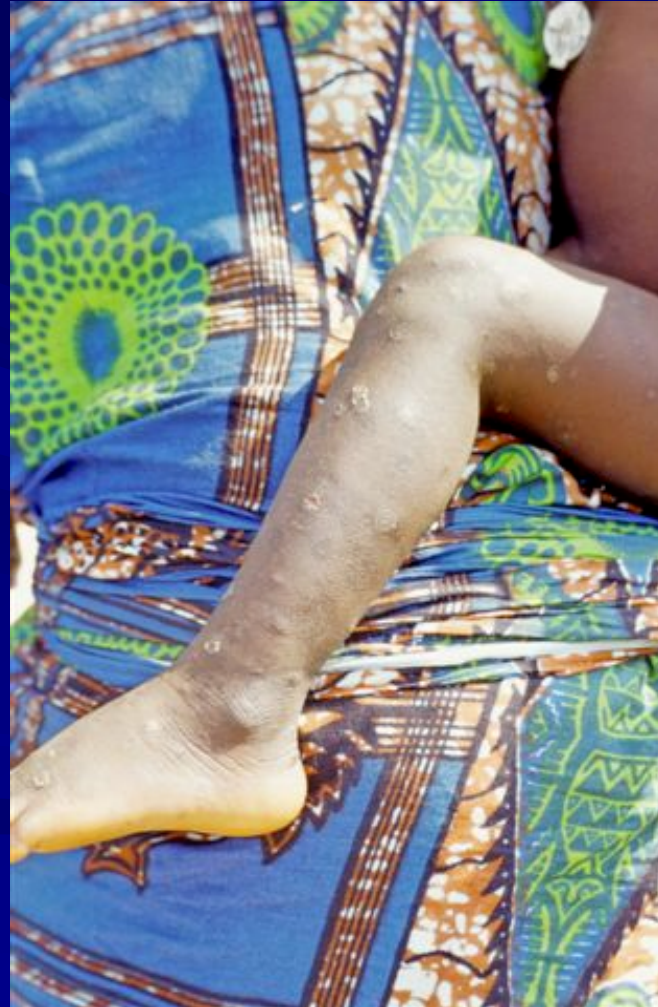Pathologie cutanée «cosmopolite»



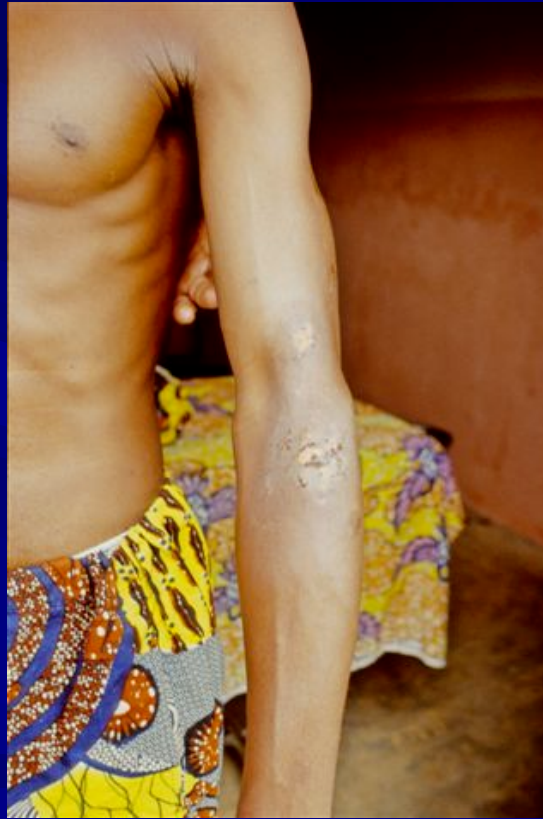Pathologie cutanée «cosmopolite»



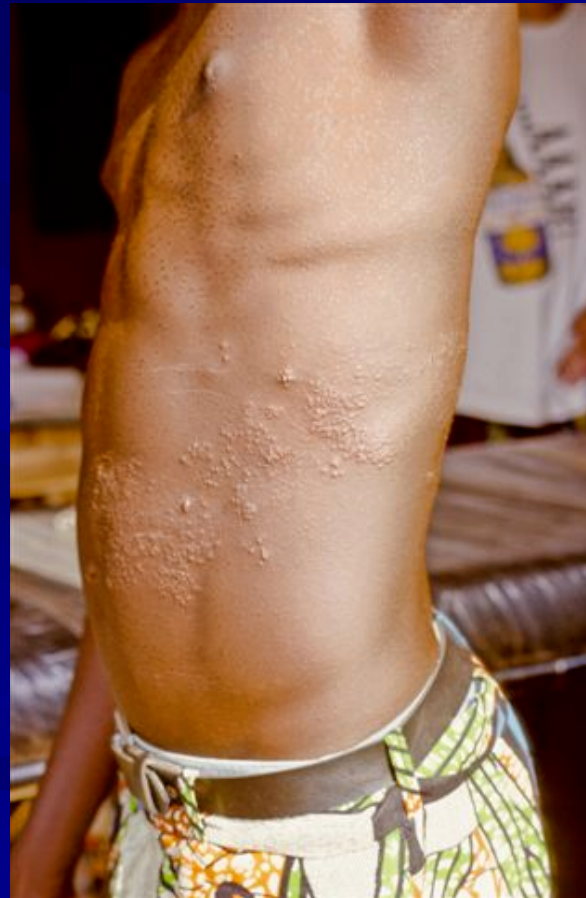Pathologie cutanée «cosmopolite»



Pathologie cutanée «cosmopolite»



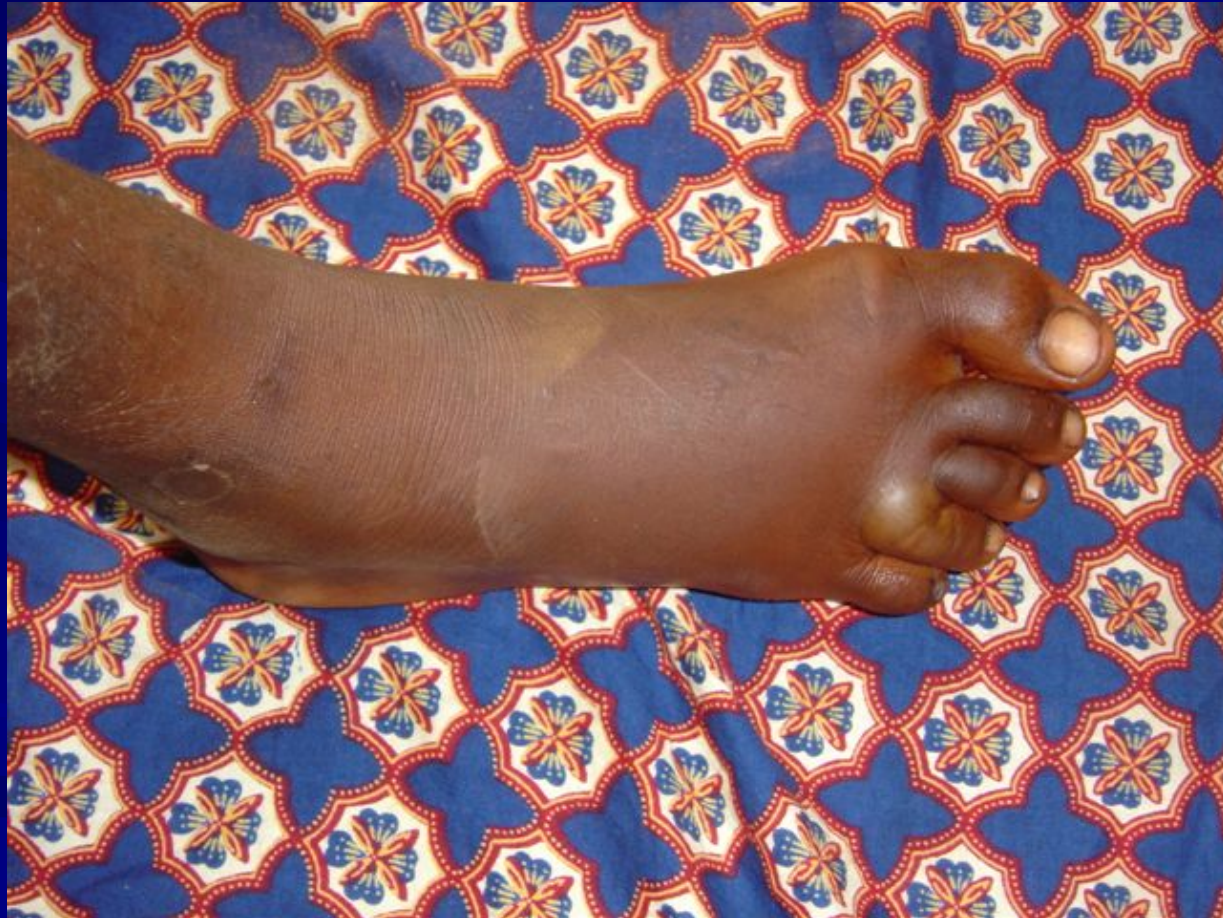Pathologie cutanée «cosmopolite»



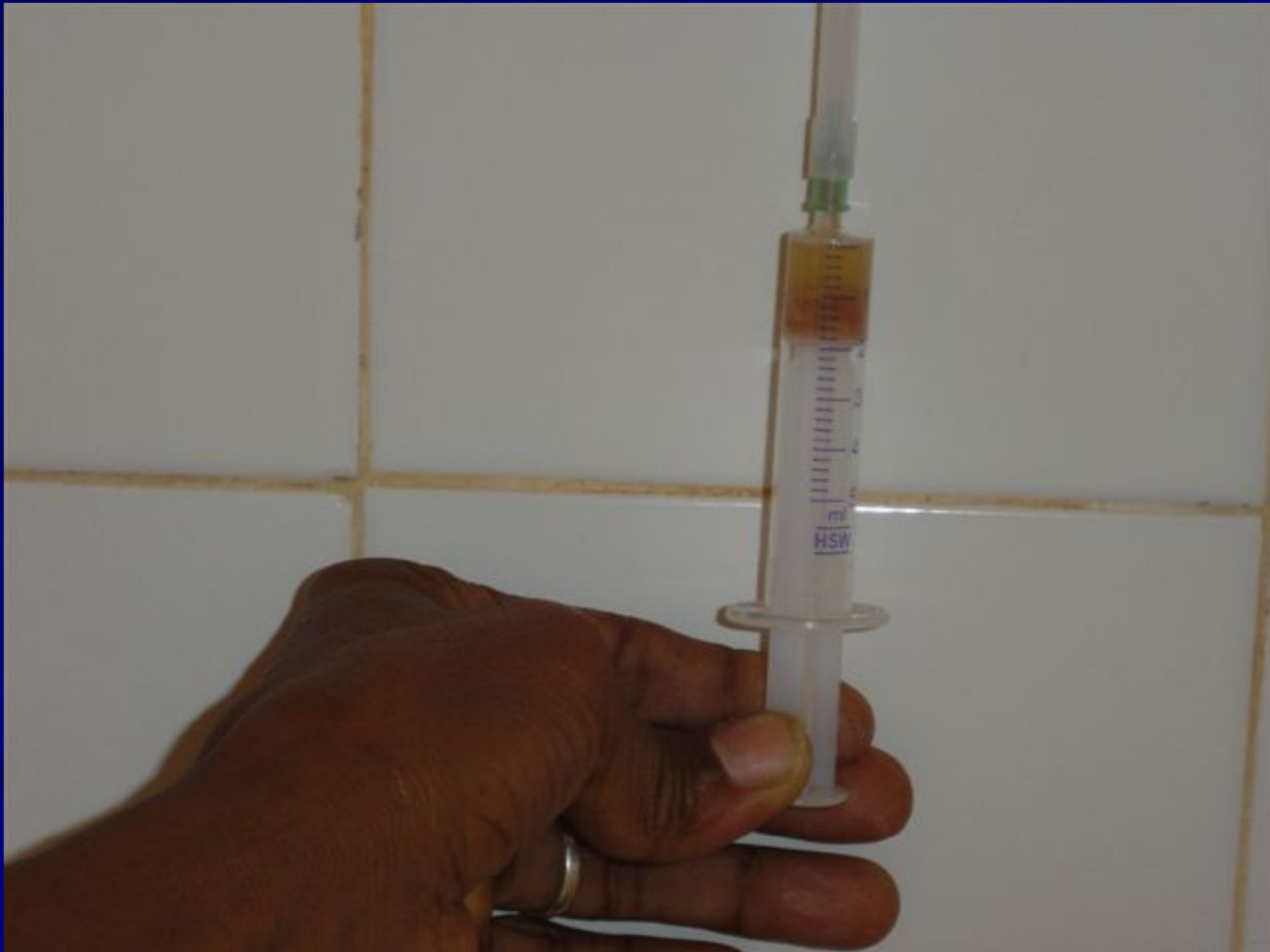Pathologie cutanée «cosmopolite»



Pathologie cutanée «cosmopolite»



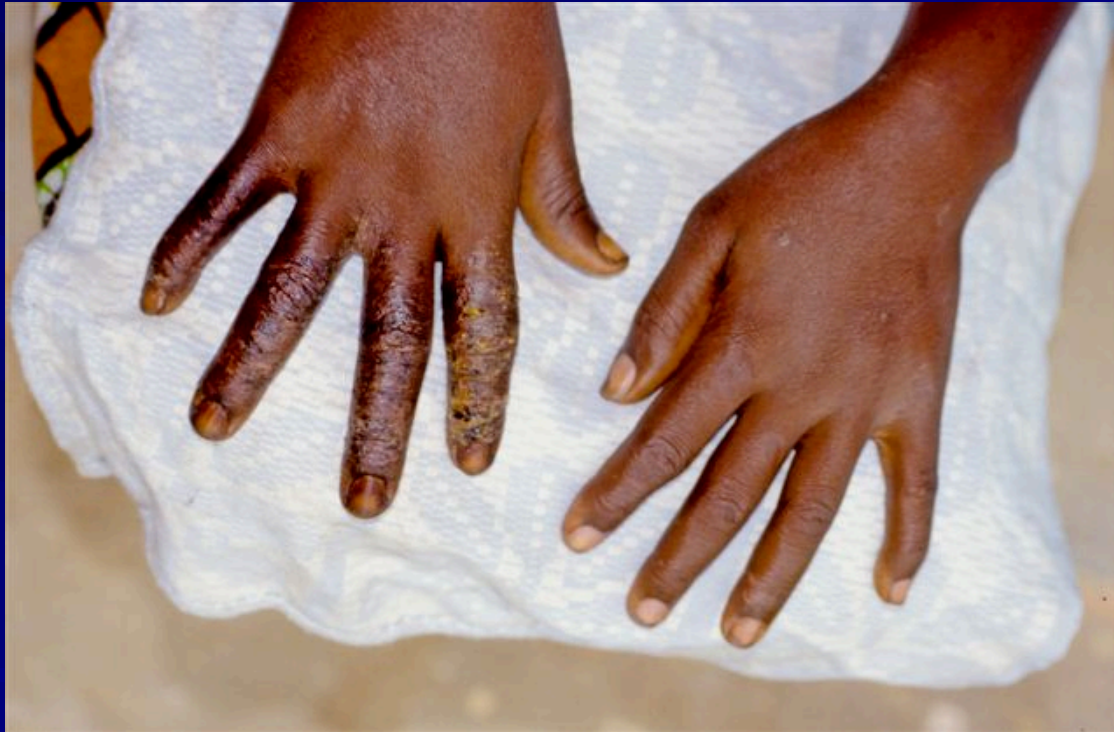Pathologie cutanée «cosmopolite»



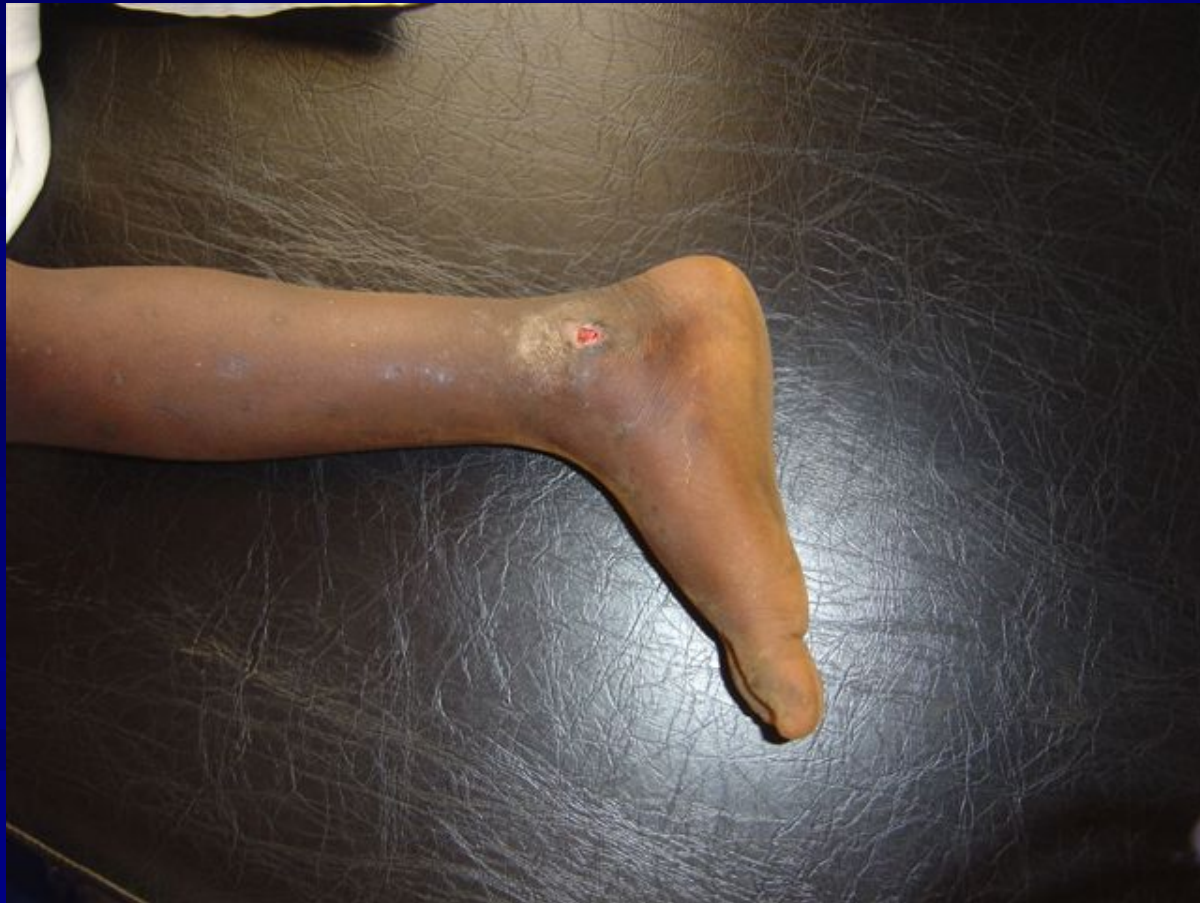Pathologie cutanée «cosmopolite»



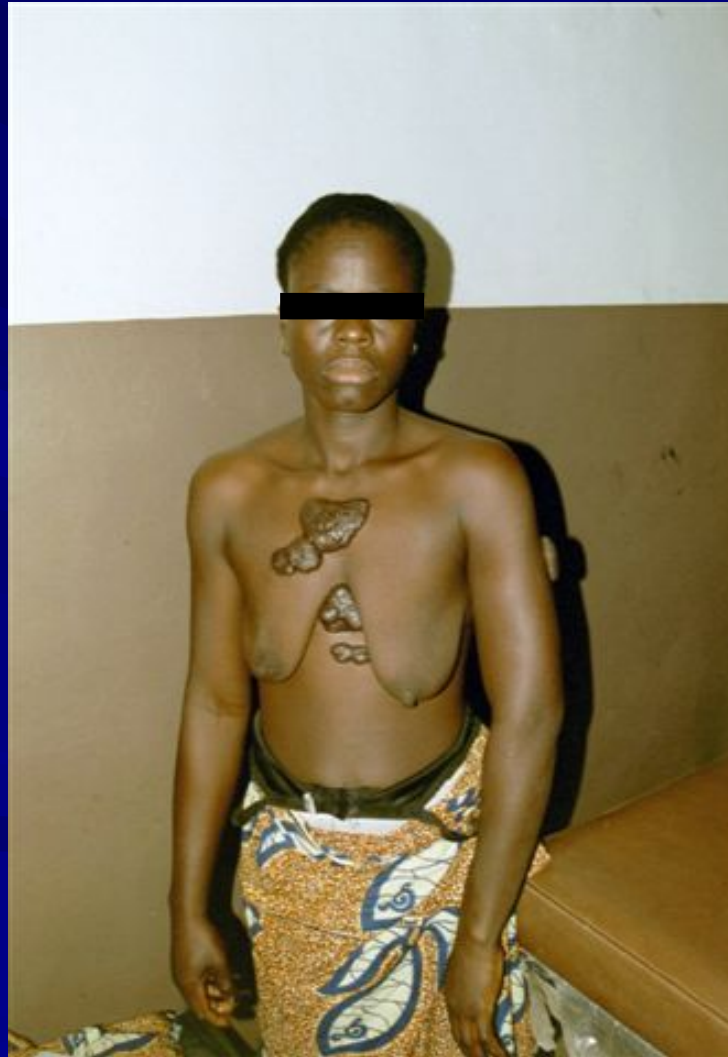Pathologie cutanée «cosmopolite»



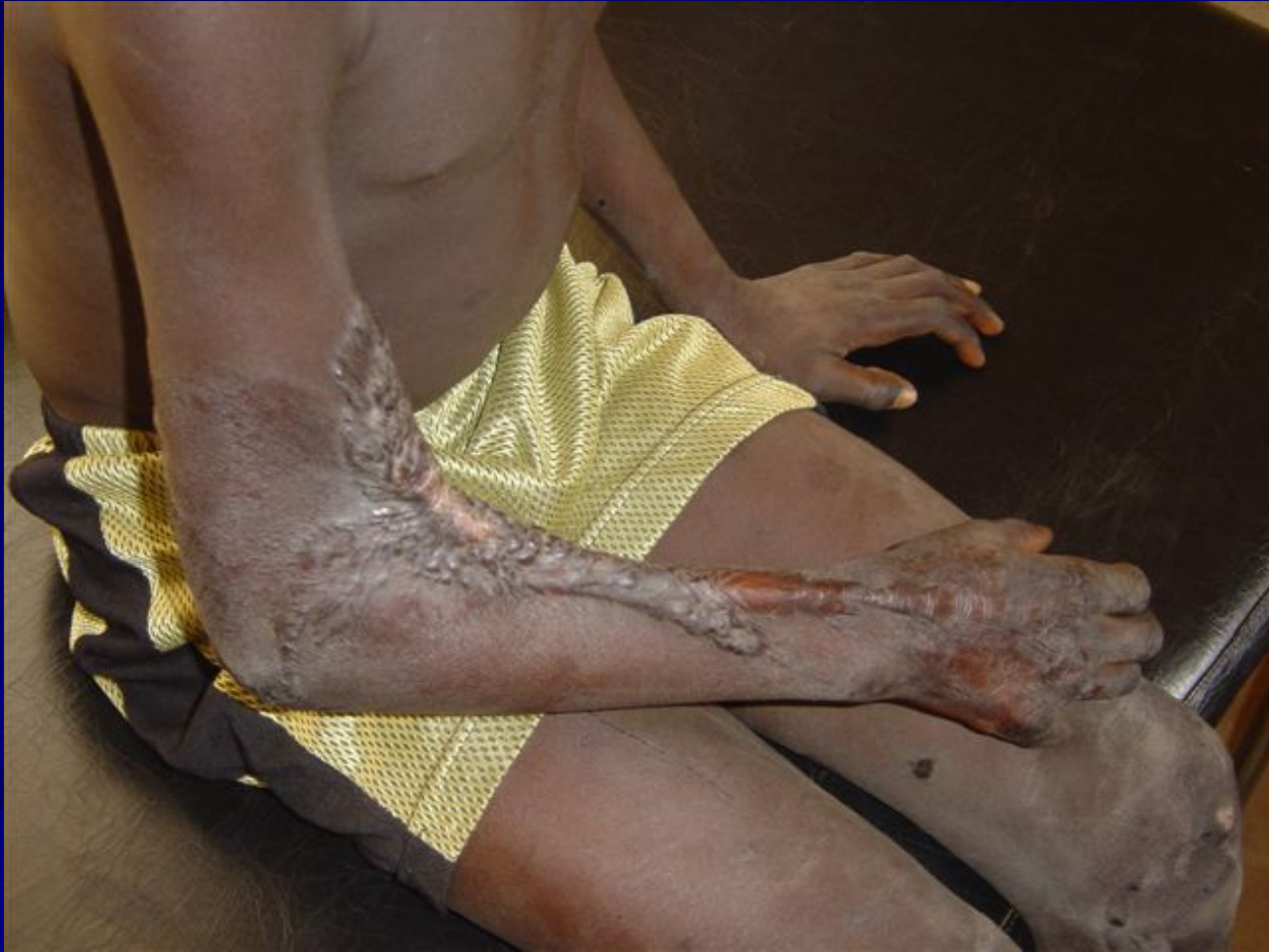Pathologie cutanée «cosmopolite»



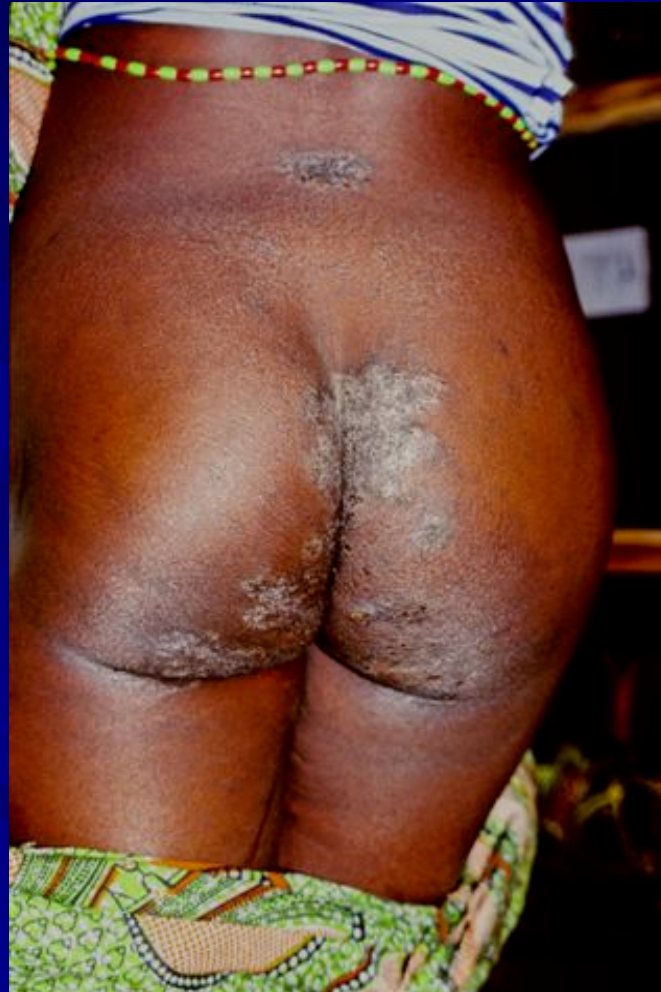Pathologie cutanée «cosmopolite»



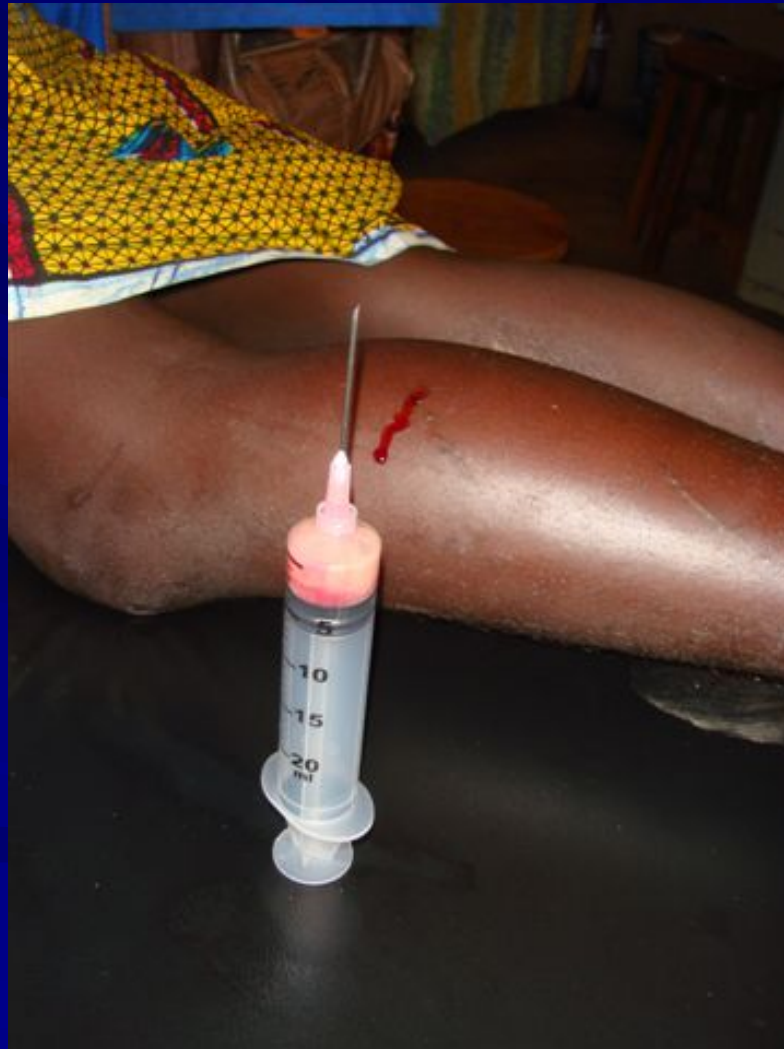Pathologie cutanée «cosmopolite»



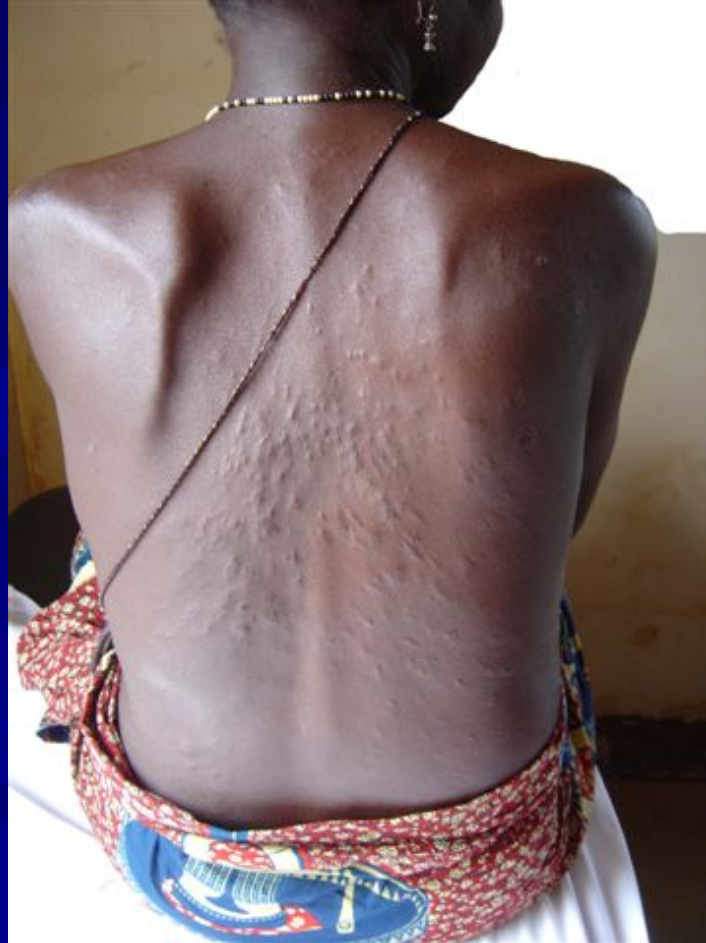Pathologie cutanée «cosmopolite»



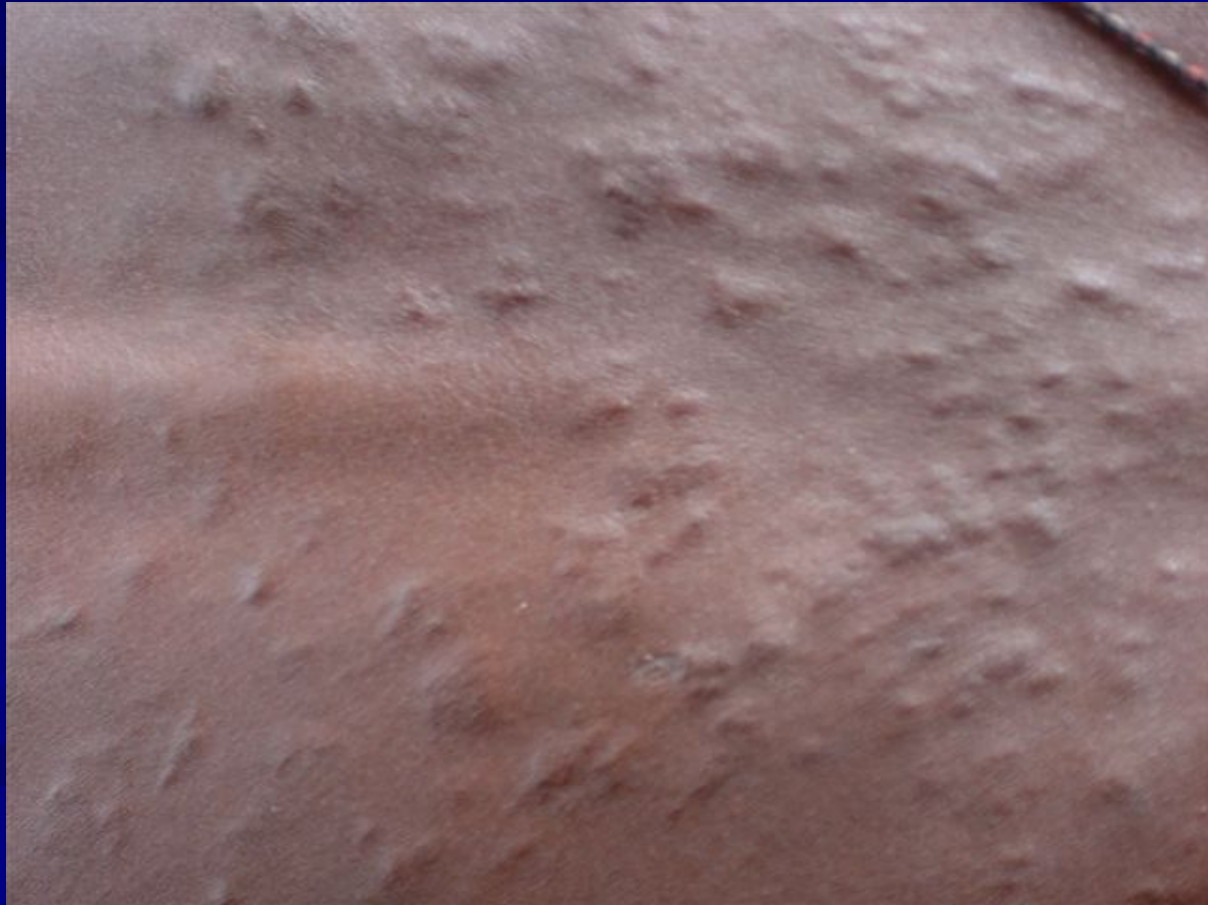Pathologie cutanée «tropicale»



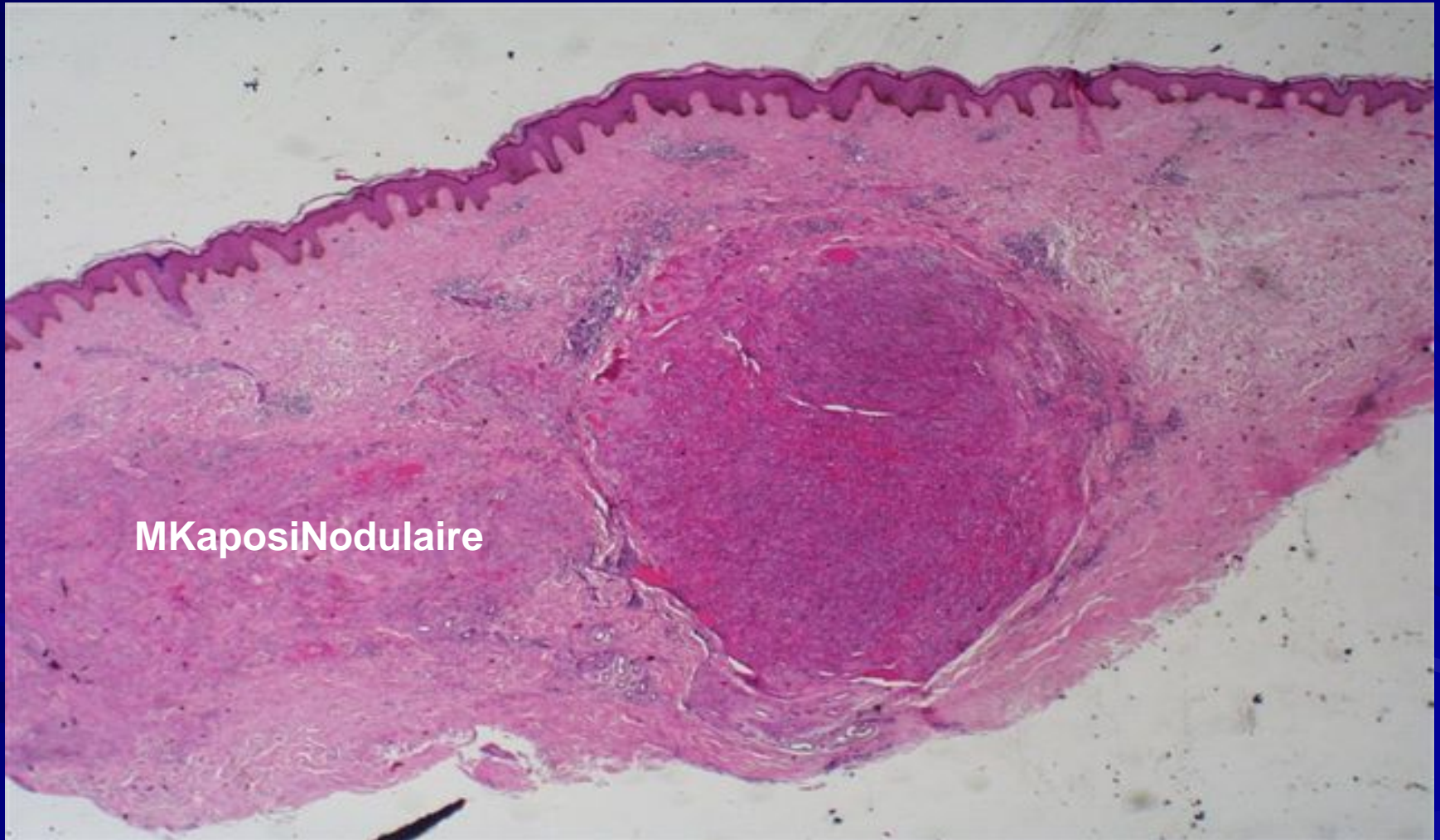
Pathologie cutanée «tropicale»



Pathologie cutanée «tropicale»



Pathologie cutanée «tropicale»



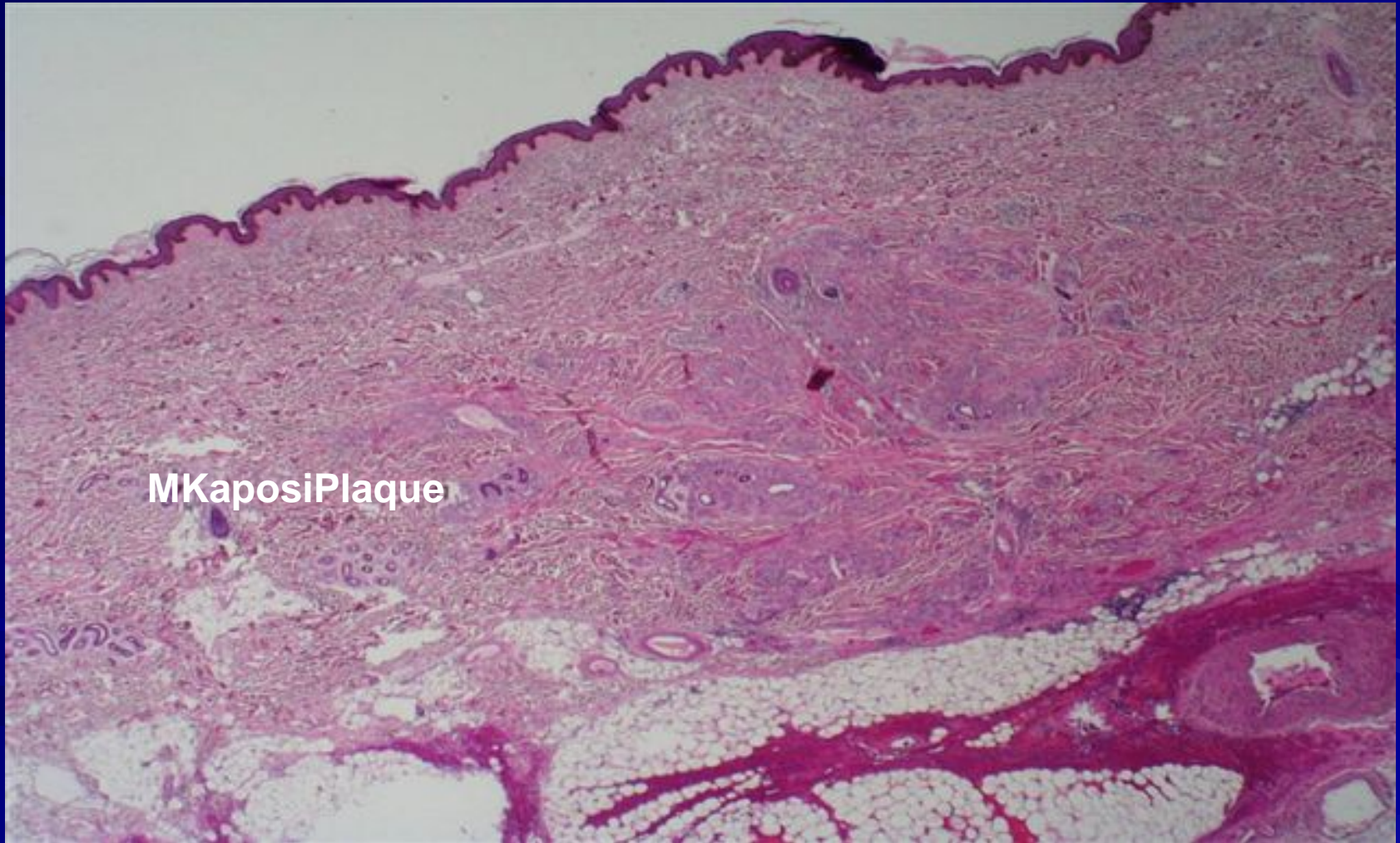
MKaposiNodulaire

Pathologie cutanée «tropicale»

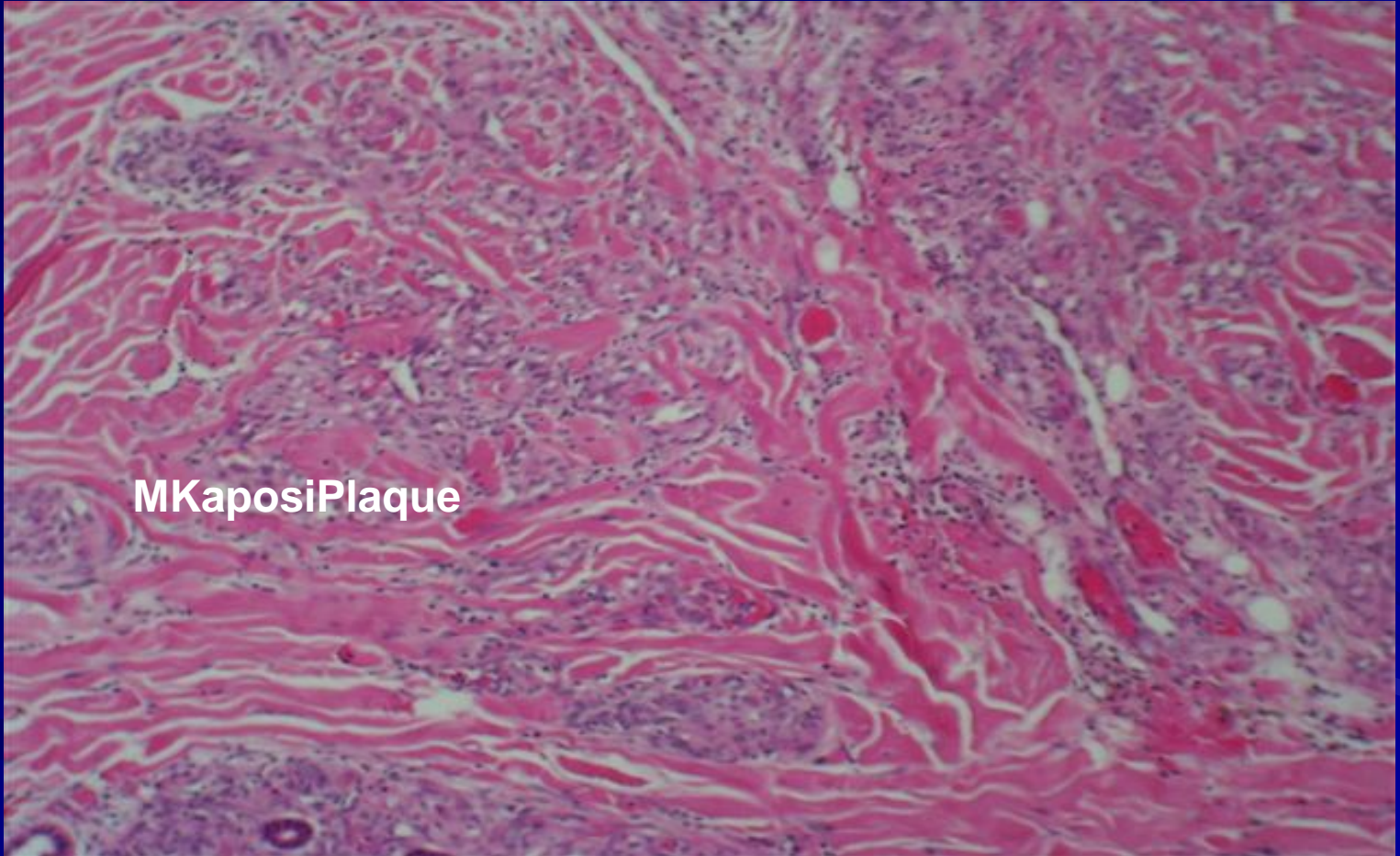
MKaposiNodulaire(Hémosid.bleu)

A histological micrograph showing a nodular lesion characteristic of Kaposi's sarcoma. The tissue is stained with hematoxylin and eosin (H&E), with blue-stained areas representing hemosiderin deposits. The image shows a dense cellular area with spindle-shaped cells and a prominent blue-stained region, likely representing a nodular Kaposi's sarcoma lesion.

Pathologie cutanée «tropicale»

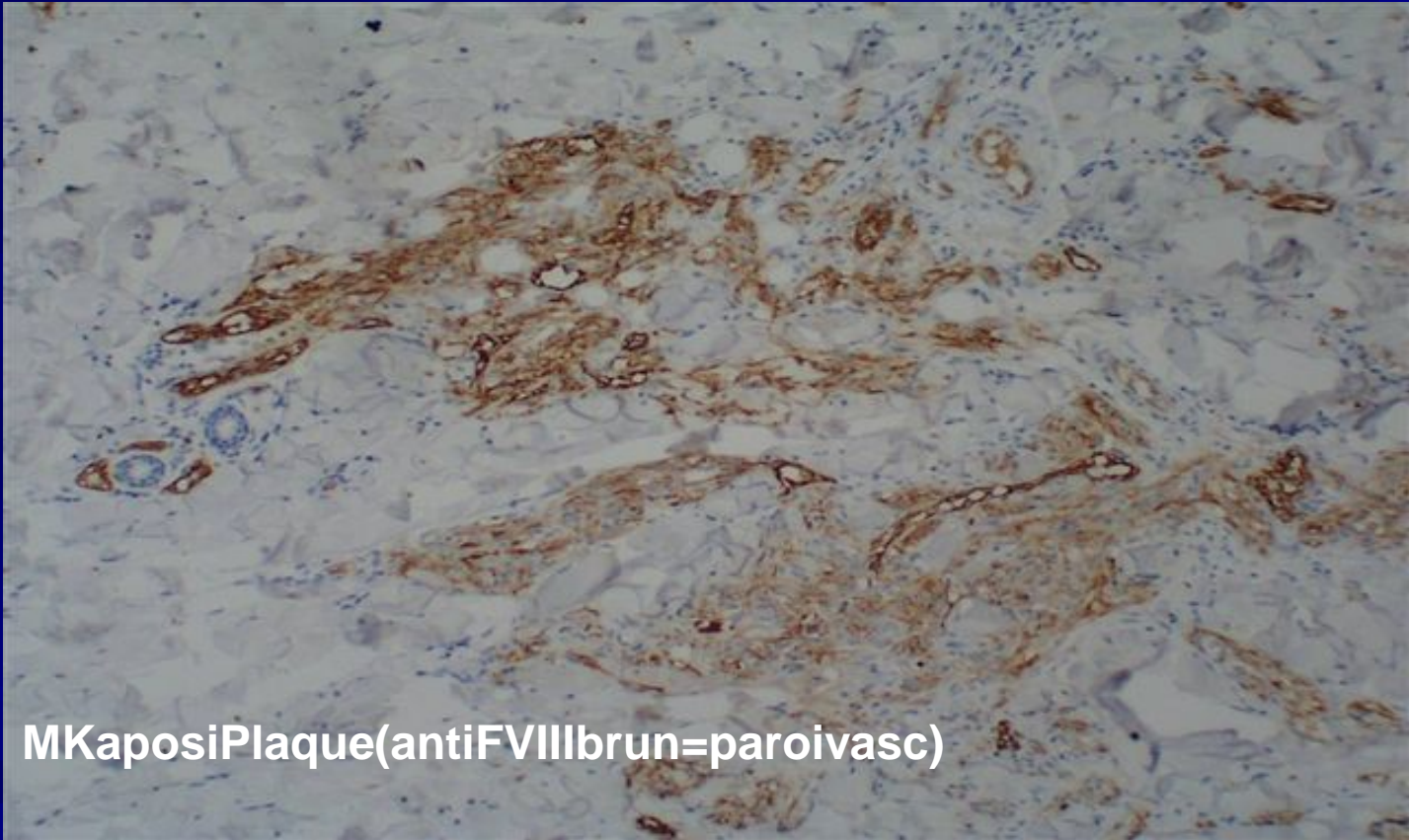


Pathologie cutanée «tropicale»



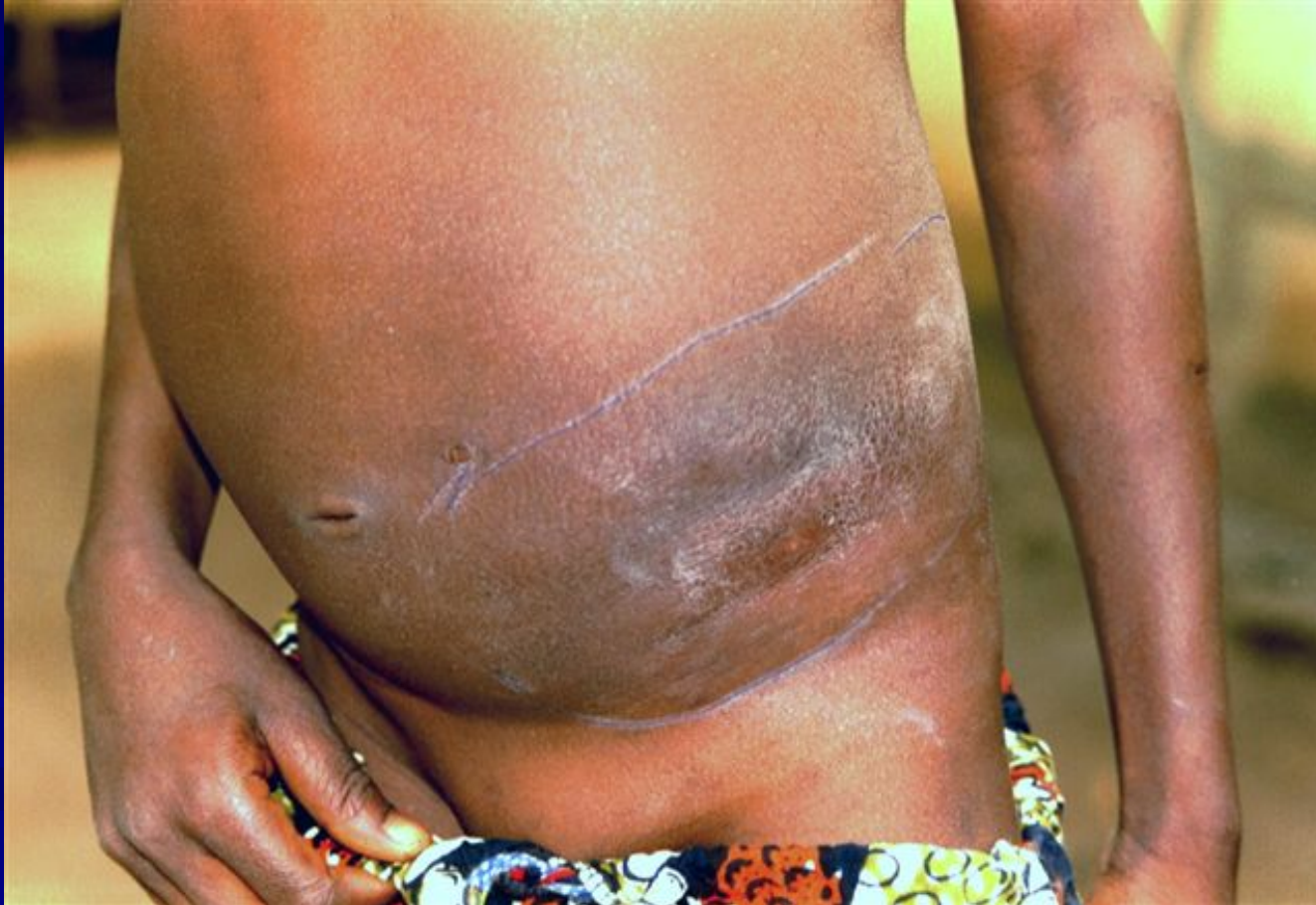MKaposiPlaque

Pathologie cutanée «tropicale»

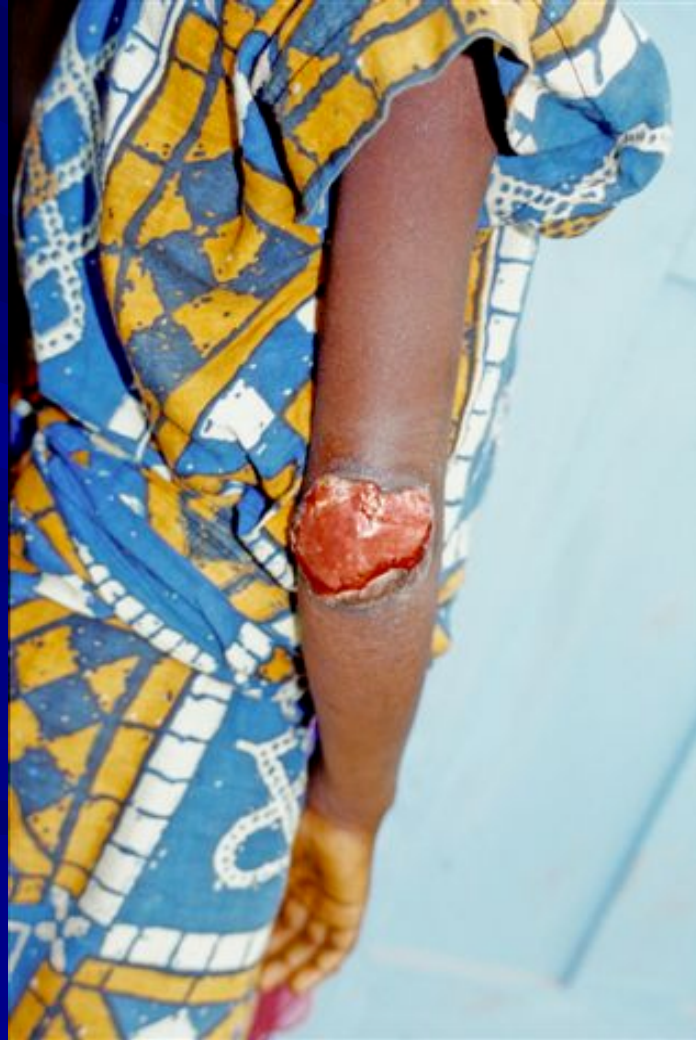

MKaposiPlaque(antiFVIIIbrun=paroivasc)

Pathologie cutanée «tropicale»



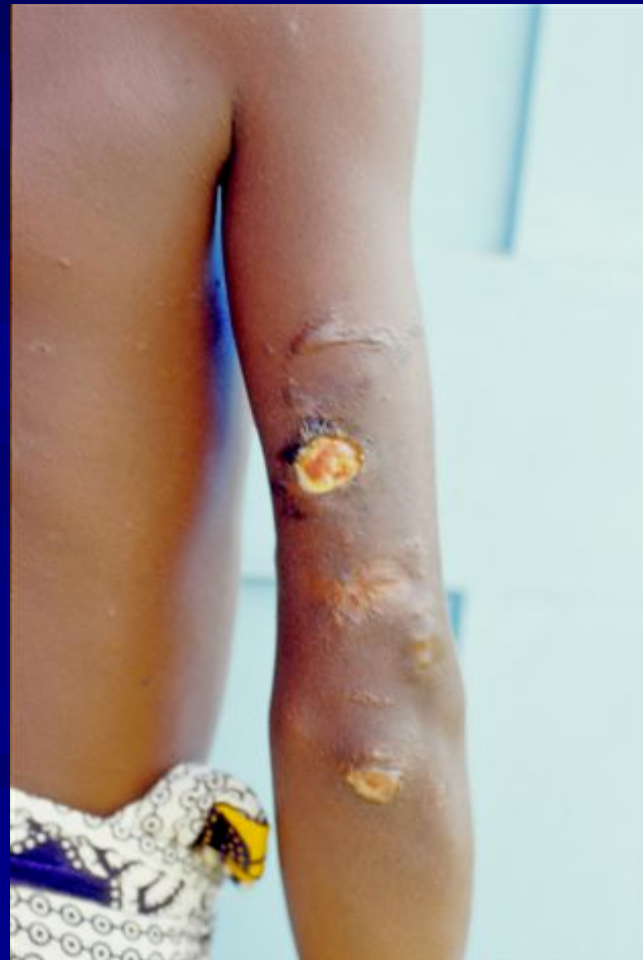Pathologie cutanée «tropicale»



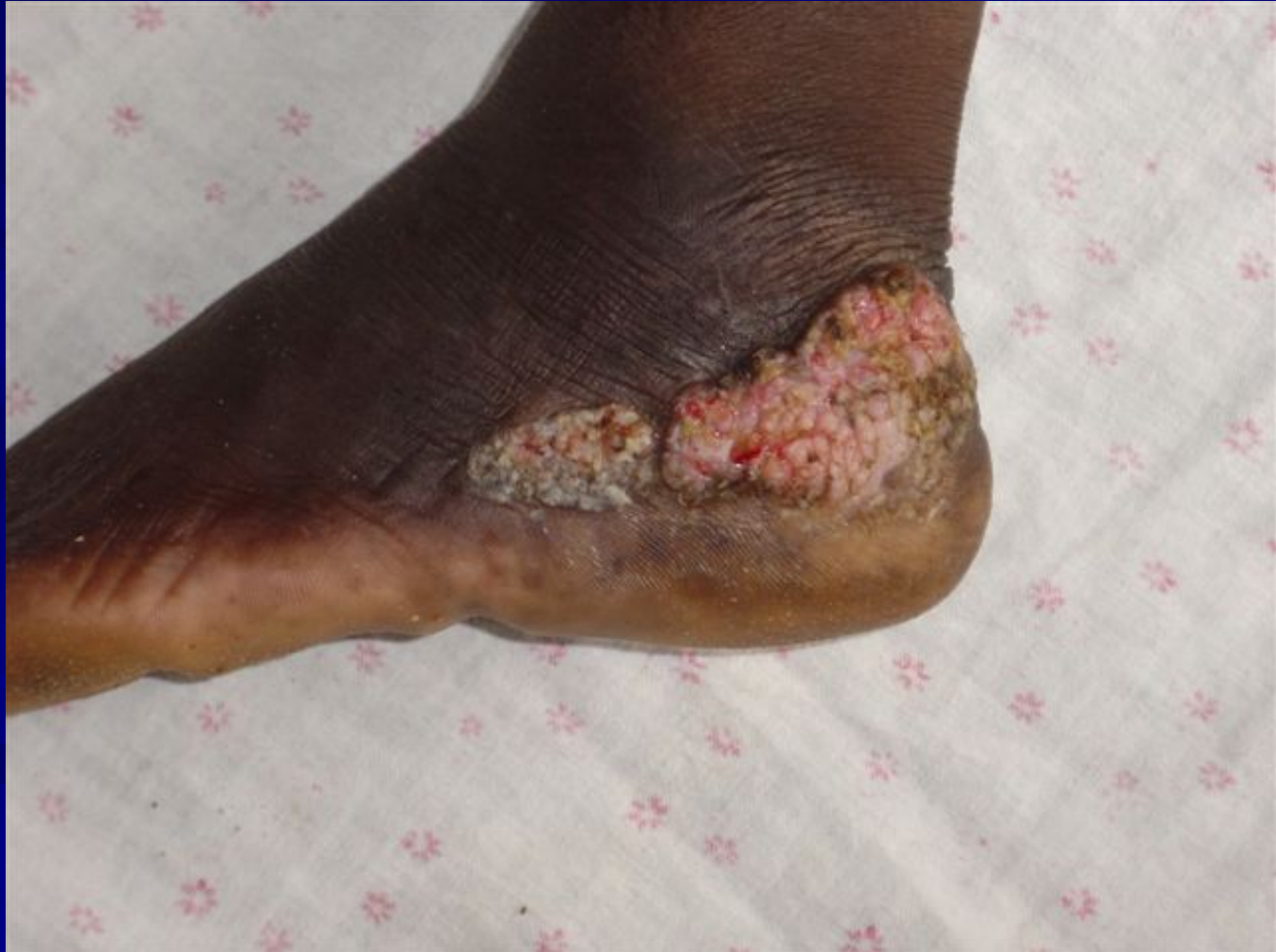Pathologie cutanée «tropicale»



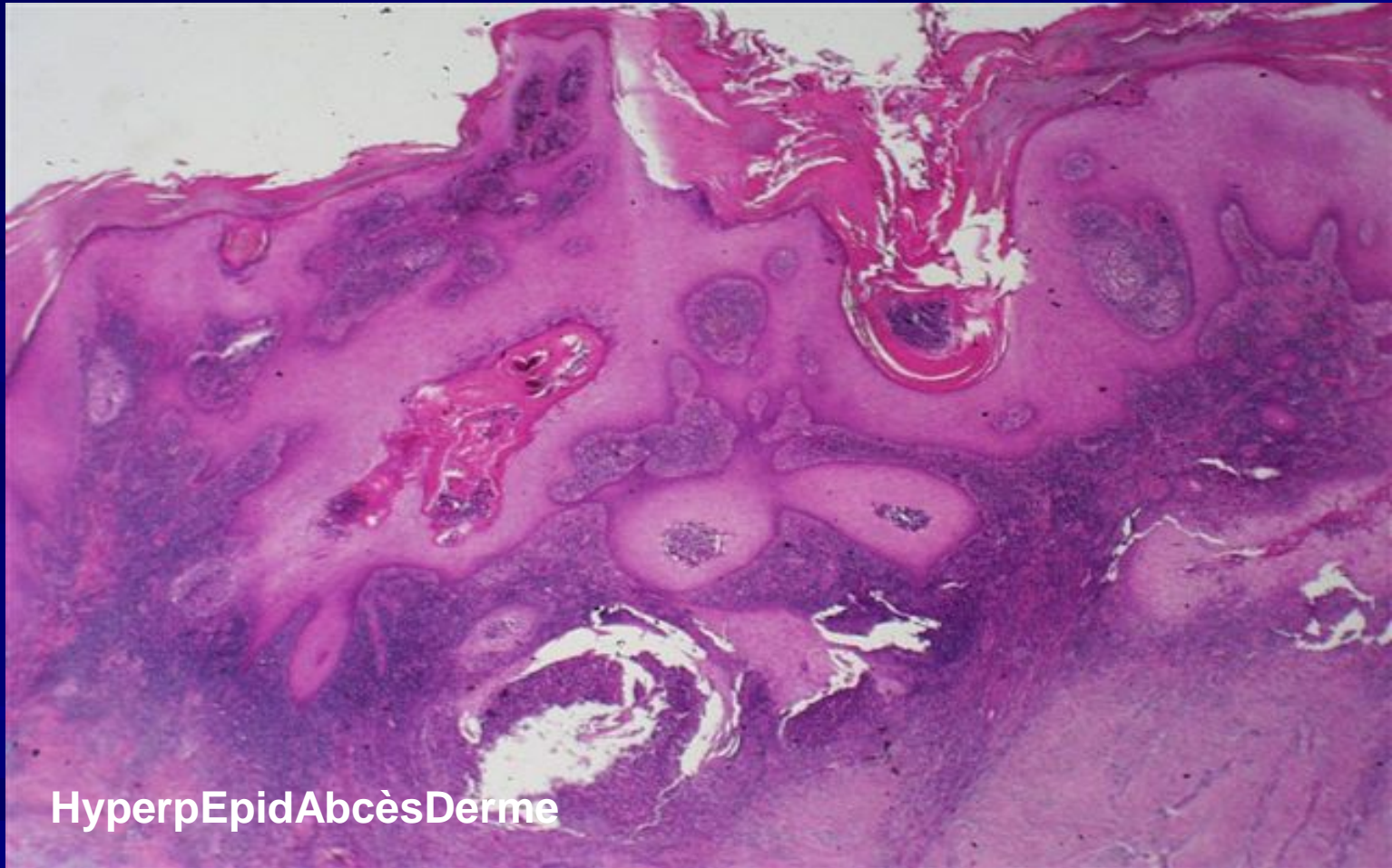
Pathologie cutanée «tropicale»



Pathologie cutanée «tropicale»

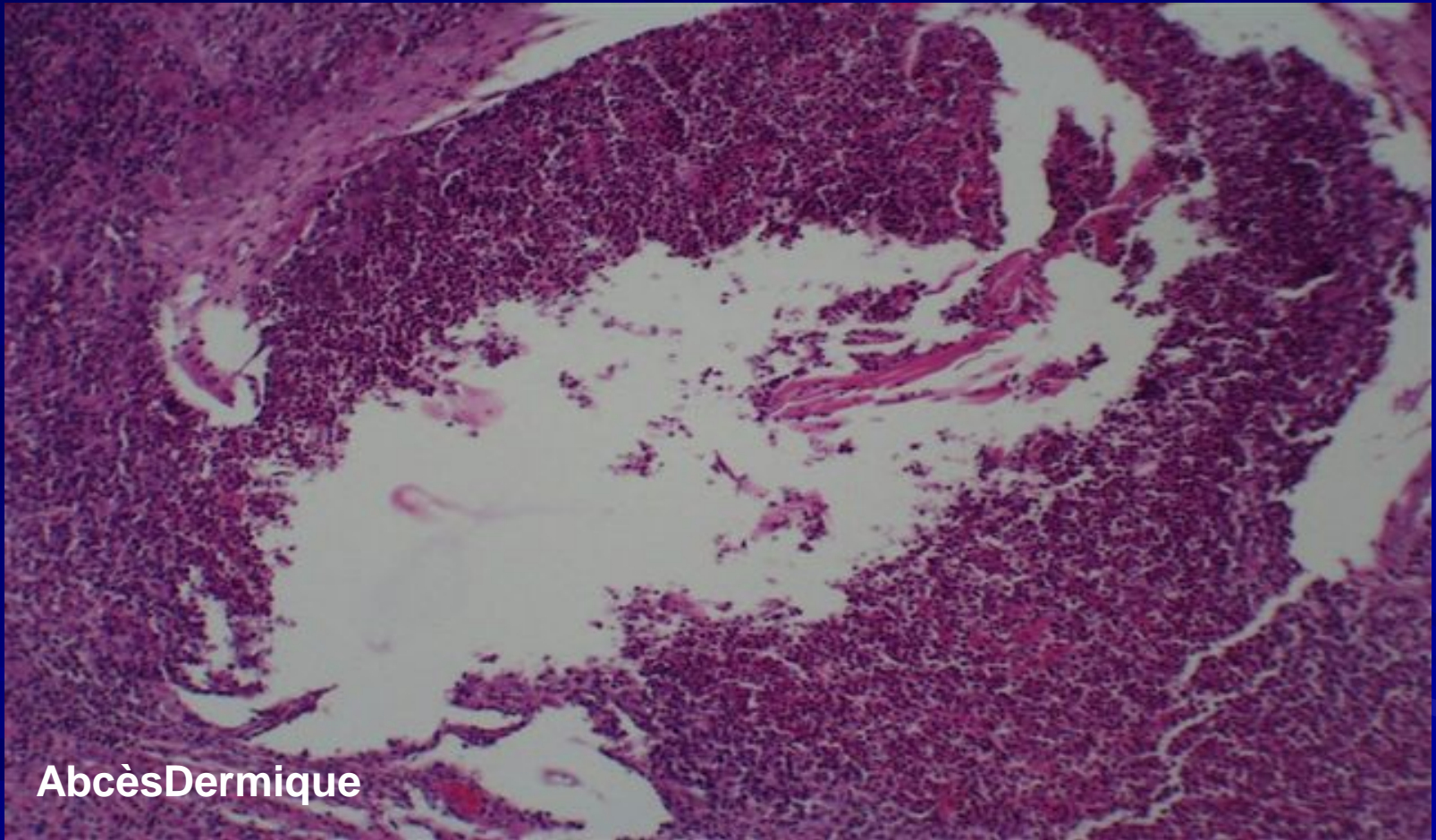


Pathologie cutanée «tropicale»



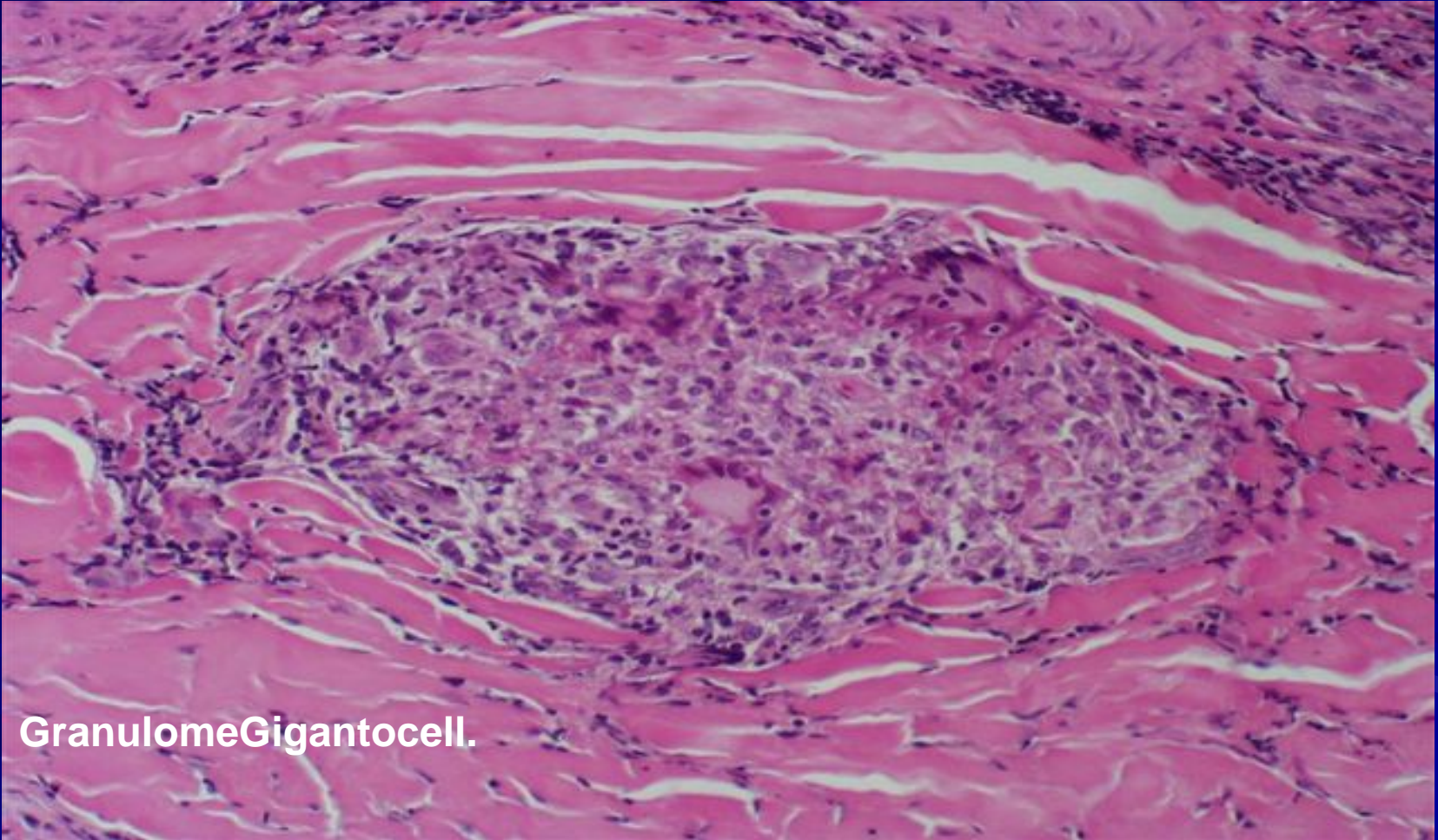
HyperpEpidAbsèsDerme

Pathologie cutanée «tropicale»



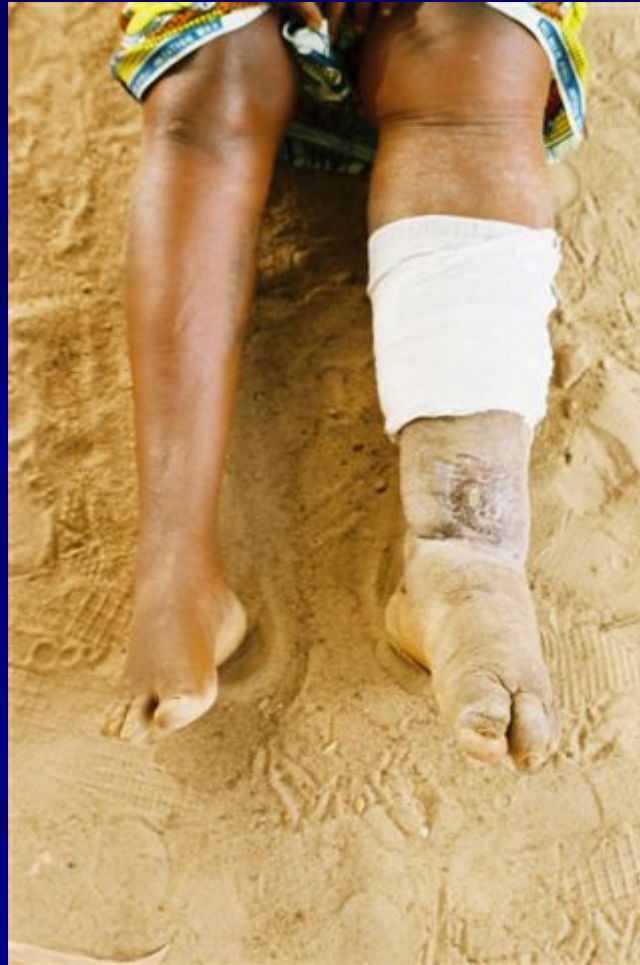Abcès Dermique

Pathologie cutanée «tropicale»

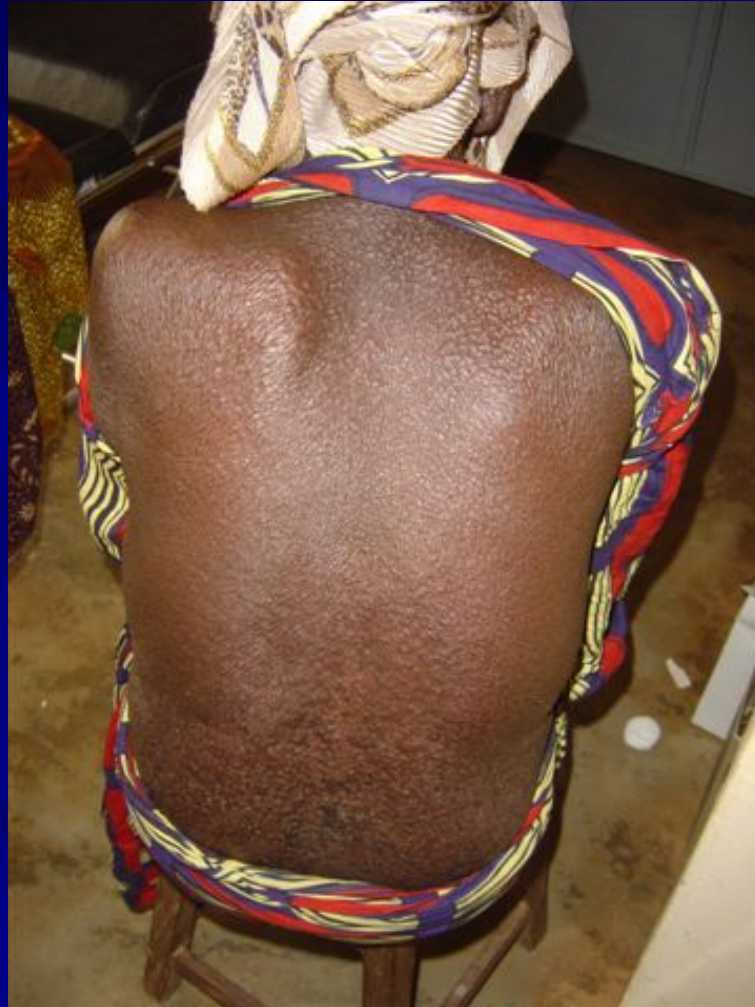

Granulome Gigantocell.

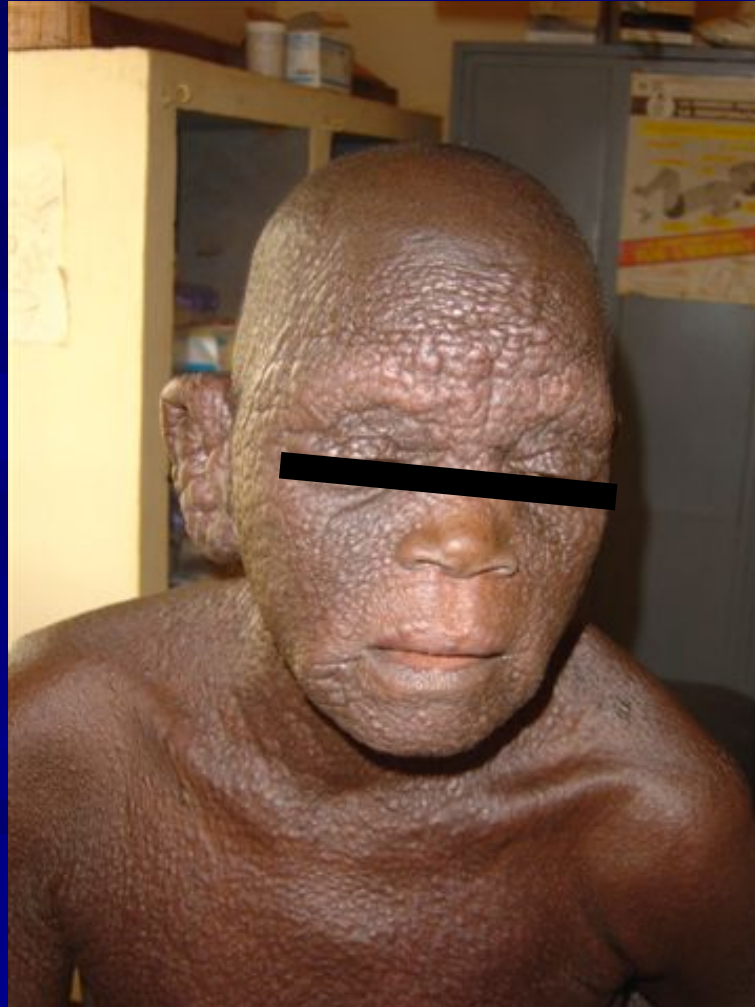Pathologie cutanée «tropicale»



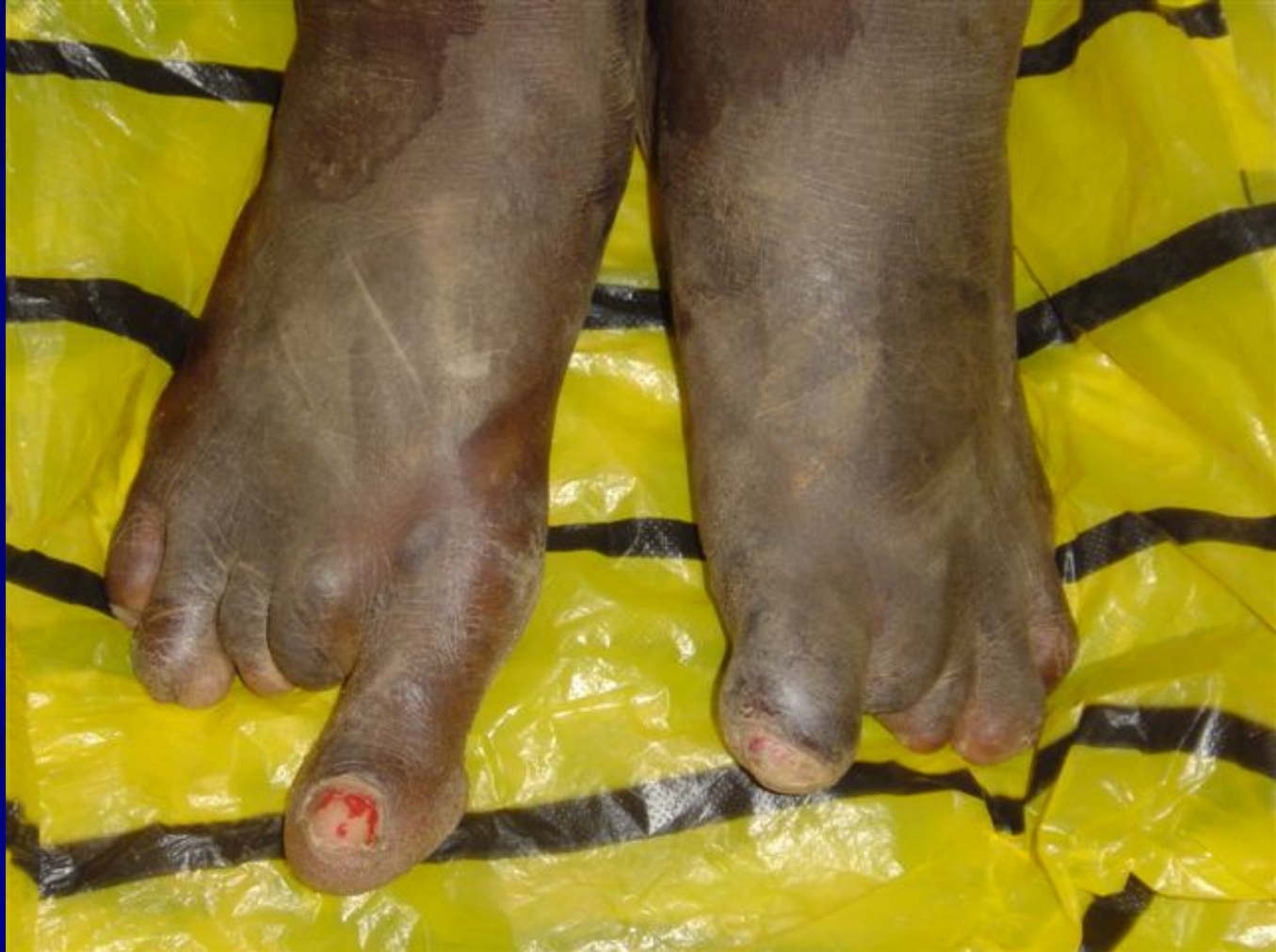Pathologie cutanée «tropicale»



Pathologie cutanée «tropicale»



Pathologie cutanée «tropicale»



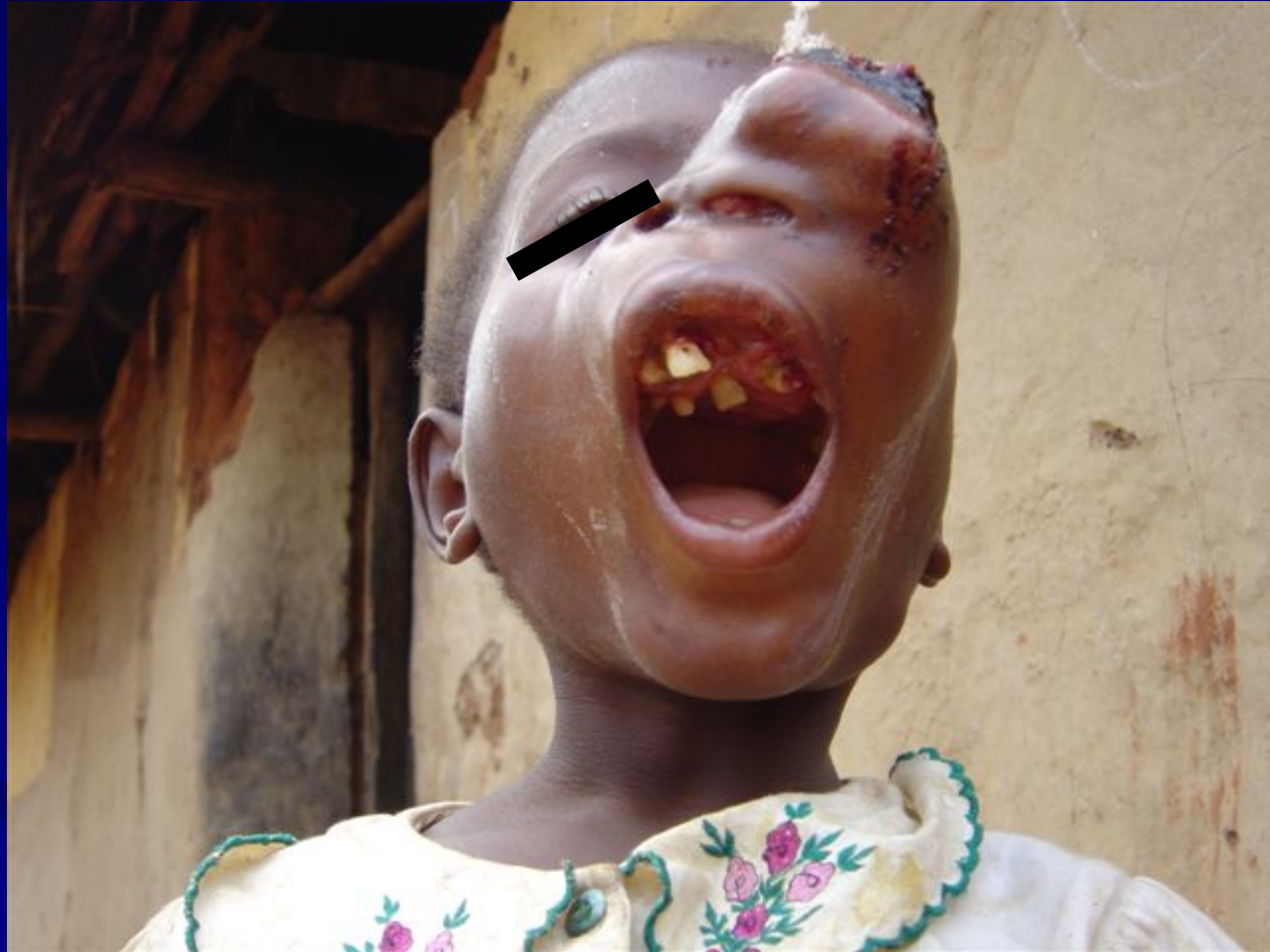Pathologie cutanée «tropicale»



Pathologie cutanée «tropicale»



Pathologie cutanée «tropicale»



«Il y a les très beaux et les très laids.
Quant à la peau et ses histoires de
couleurs, ce sont des caprices de la
géographie, rien de plus.»

La Petite Marchande de prose par
Daniel Pennac